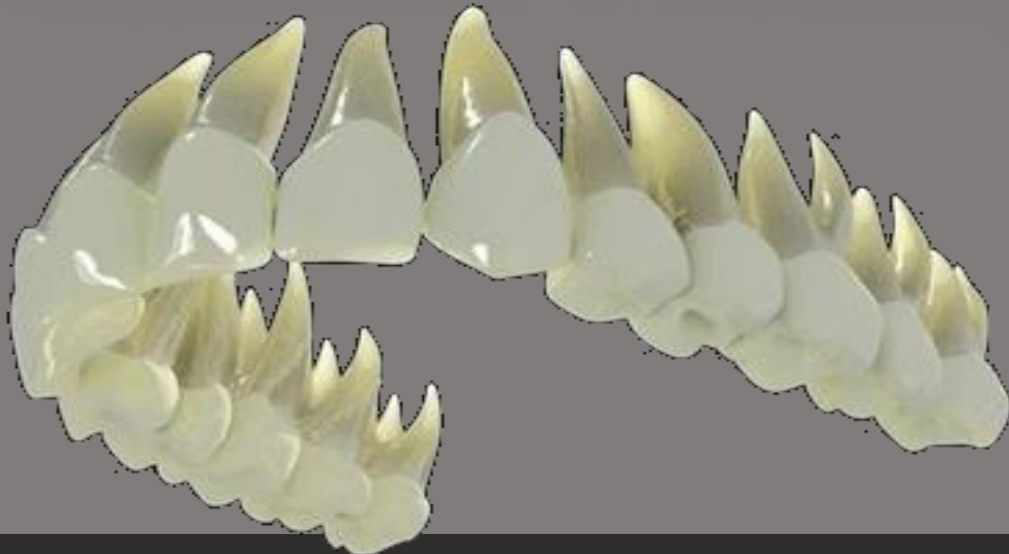
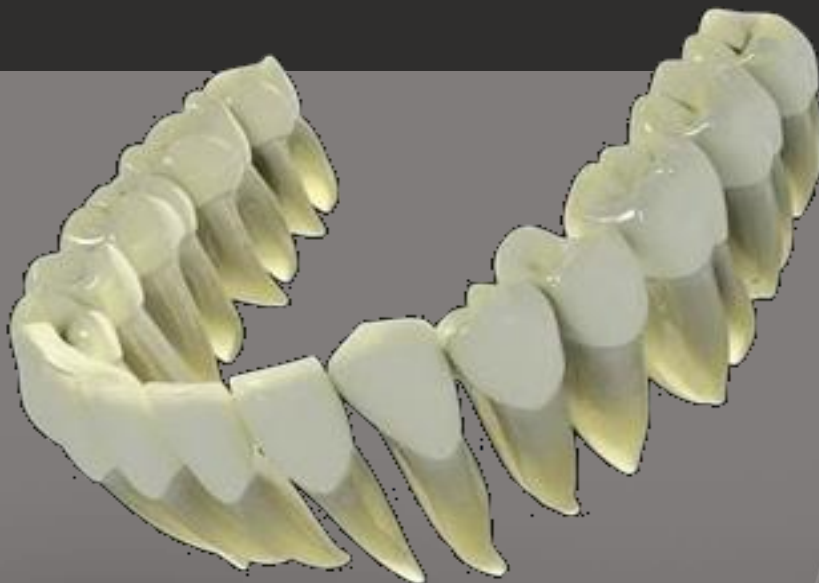
Universidad Central De Venezuela
Facultad de Odontología
Cátedra De Anatomía Dentaria



**FOLLETO TÉCNICA DE VISUALIZACIÓN DE
COLORES**

Dientes primarios y permanentes
Autor: Prof. Cesar Mendoza Ibarra



Actualizado por el Prof. Daniel Abate Lois
Abril 2015

Introducción

Esta técnica fue creada por el Dr. Cesar Mendoza Ibarra, y actualizada a las nuevas necesidades de la Cátedra por el Dr. Daniel Abate Lois, profesor de la cátedra de anatomía dentaria y oclusión de la Facultad de Odontología de la Universidad Central de Venezuela. La técnica tiene como finalidad u objetivo principal reconocer los diferentes dientes e identificar cada una de sus partes tanto en la dentición primaria como en la dentición permanente, a través de diferentes colores, la cual es una llave para la recuperación de la memoria en un determinado momento en el que el estudiante necesite recordar parte de la anatomía dentaria.

Para el desarrollo de esta técnica en el pasado reciente se utilizaban unos modelos dentarios llamados macromodelos de yeso París, tanto de la dentición primaria como de la dentición permanente, en las arcadas del maxilar superior y maxilar inferior presentes en el ser humano. En la actualidad se usa este folleto en vista de la dificultad para conseguir el yeso y los moldes para confeccionarlos. Este folleto cuenta con un total de 24 imágenes de dientes, de los cuales 10 son primarios (5 de la hemiarcada superior, 5 de la hemiarcada inferior) y 14 son permanentes (7 de la hemiarcada superior, 7 de la hemiarcada inferior) con sus respectivas características básicas que permiten al estudiante de primer año de la carrera identificarlos de manera fácil durante su primer contacto con los mismos. En este folleto no se incluyen los terceros molares ya que su anatomía es muy variable.

En estas imágenes dentarias se busca la identificación de los dientes, sus partes, estructuras anatómicas que lo conforman y que permitan su reconocimiento, con la finalidad de facilitar el tallado dentario al conocer las estructuras que posee cada diente. Este folleto, en conjunto con las clases teóricas permite reforzar el proceso enseñanza-aprendizaje, además de servir como guía al momento de refrescar los mismos durante el ejercicio de la profesión.

Colores a utilizar para el desarrollo de la técnica que el estudiante debe tener al momento de la práctica:

Negro: línea cervical.

Verde: ángulos diedros.

Marrón: ángulos triedros.

Rojo: crestas triangulares, vestibulares y linguales o palatinas.

Amarillo: ranuras.

Morado: cúspides.

Azul: fosas.

Conceptos básicos

Corona: Porción del diente recubierta por esmalte hasta la línea cervical.

Raíz: Aquella porción del diente recubierta por cemento y que se aloja en los proceso alveolares de los maxilares.

Línea cervical: Es la línea que se encuentra en el cuello de la corona anatómica, llamado también cuello del diente u divide la corona de la raíz.

Ángulo triedro: Formado por la unión de tres caras o superficies, los dientes poseen 4 ángulos triedros.

Ángulo Diedro: Formado por la unión de dos caras o superficies, los dientes poseen 8 ángulos diedros.

Cresta: Es una elevación longitudinal de esmalte.

Ranura: Depresión longitudinal en la superficie dentaria.

Fosa: Es una depresión o concavidad romboide o angular en la superficie de un diente, generalmente se encuentran en la cara lingual o palatina de los incisivos y en las caras oclusales de los posteriores.

Cíngulo: Es el lóbulo lingual o palatino de los dientes anteriores que se encuentra localizado en el tercio cervical de esas caras.

Cúspide Es una elevación de esmalte formada por la unión de cuatro crestas. Ubicadas en la zona de la corona del diente, que forma una clara división de su cara oclusal o del borde incisal. Las cúspides se encuentran en los caninos, premolares y molares. NO existen en los incisivos

CARA VESTIBULAR: Es la cara del diente que se encuentra en relación con los labios y carrillos, en ocasiones llamada también labial, facial o bucal.

CARA LINGUAL O PALATINO: Cuando la cara de un diente se orienta hacia la lengua (dientes inferiores) o el paladar (dientes superiores).

CARA PROXIMAL: es la cara de un diente que se orienta hacia la cara del diente vecino en la misma arcada (adyacente). Cada diente posee dos caras proximales:

Mesial: superficie de un diente más próxima a la línea media de la cara.

Distal: superficie que se aleja de la línea media de la cara.

BORDE INCISAL: Borde cortante del grupo de dientes anteriores.

CARA OCLUSAL: se denomina así a la superficie de masticación de un diente posterior.

Características generales

Características para diferenciar los dientes primarios de los permanentes:

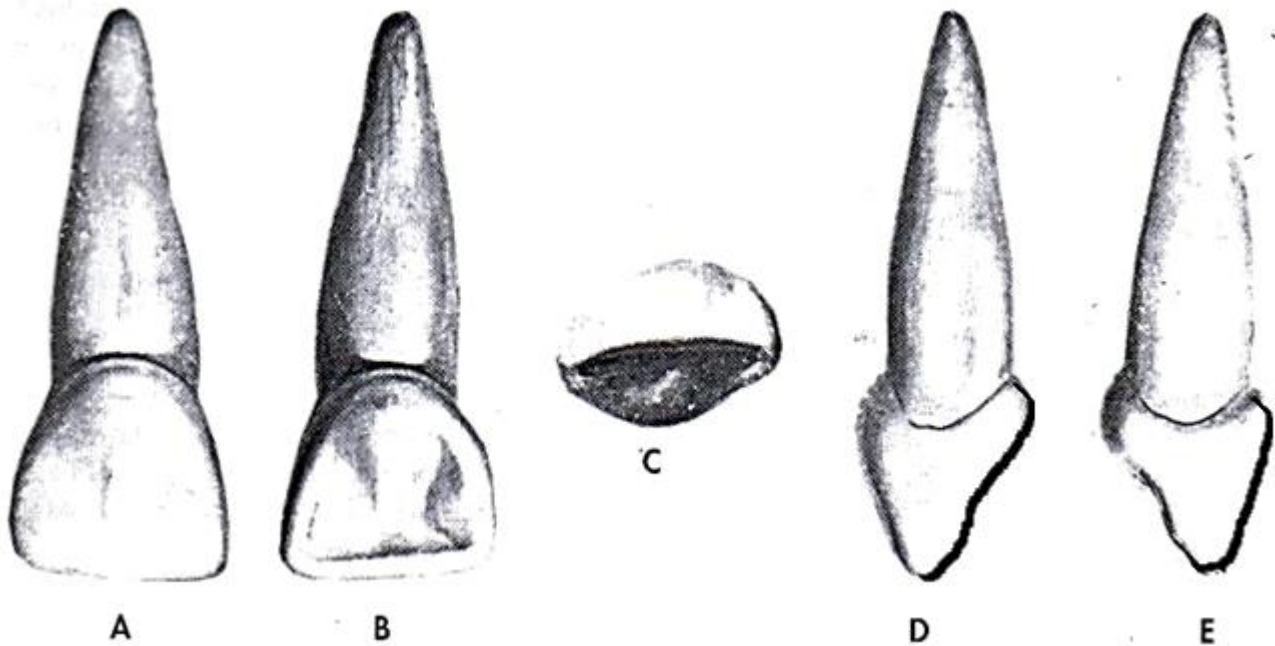
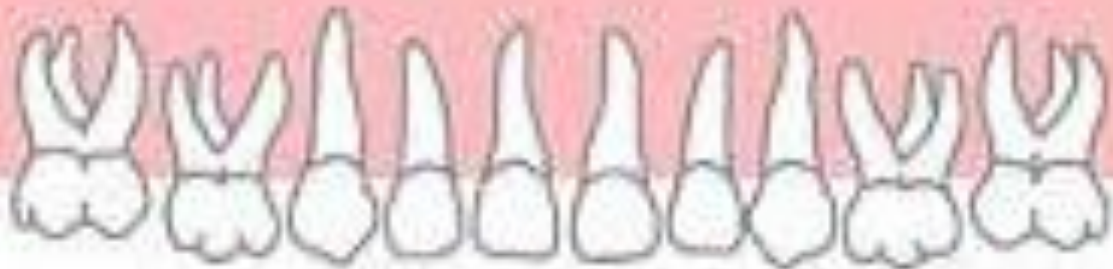- Los dientes primarios son 20 dientes, 10 superiores y 10 inferiores, mientras que los permanentes son un total de 32 dientes que al no incluir en este folleto los terceros molares tendríamos 28 dientes, 14 dientes superiores y 14 inferiores para un total de 28 dientes permanentes.
- Los dientes primarios son más pequeños que los permanentes.
- Los dientes primarios no presentan premolares a diferencia de los permanentes.
- Las coronas de los dientes primarios son más anchas en sentido mesio-distal que su altura ocluso o incisivo-cervical en comparación con los dientes permanentes.
- Los dientes primarios tienen una constricción cervical más marcada.
- Las crestas de esmalte cervical (cresta vestíbulo-cervical) de los dientes primarios son más prominentes.
- Las caras vestibulares y linguales de los molares primarios convergen hacia oclusal de modo que la superficie oclusal es mucho menor en el diámetro vestíbulo-lingual que en cervical.

Características para diferenciar grupo anterior del posterior tanto primario como permanente:

- Los dientes del grupo anterior presentan cuatro caras (vestibular, lingual o palatino, mesial y distal) y un borde incisal, mientras que los posteriores presentan cinco caras (vestibular, lingual o palatino, mesial, distal y oclusal.)
- Los dientes anteriores presentan forma de cuña, mientras que los posteriores tienen forma de cubo.
- En los dientes anteriores se observa el cingulo, mientras que en los posteriores no.
- Los dientes anteriores se encargan de cortar los alimentos mientras que los posteriores su función es de triturar los alimentos.
- Los dientes anteriores presentan crestas marginales mientras que los posteriores presentan rebordes marginales.

DIENTES ANTERIORES PRIMARIOS



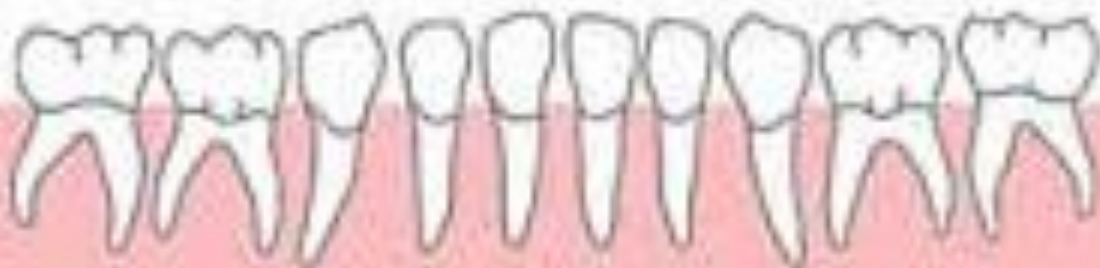

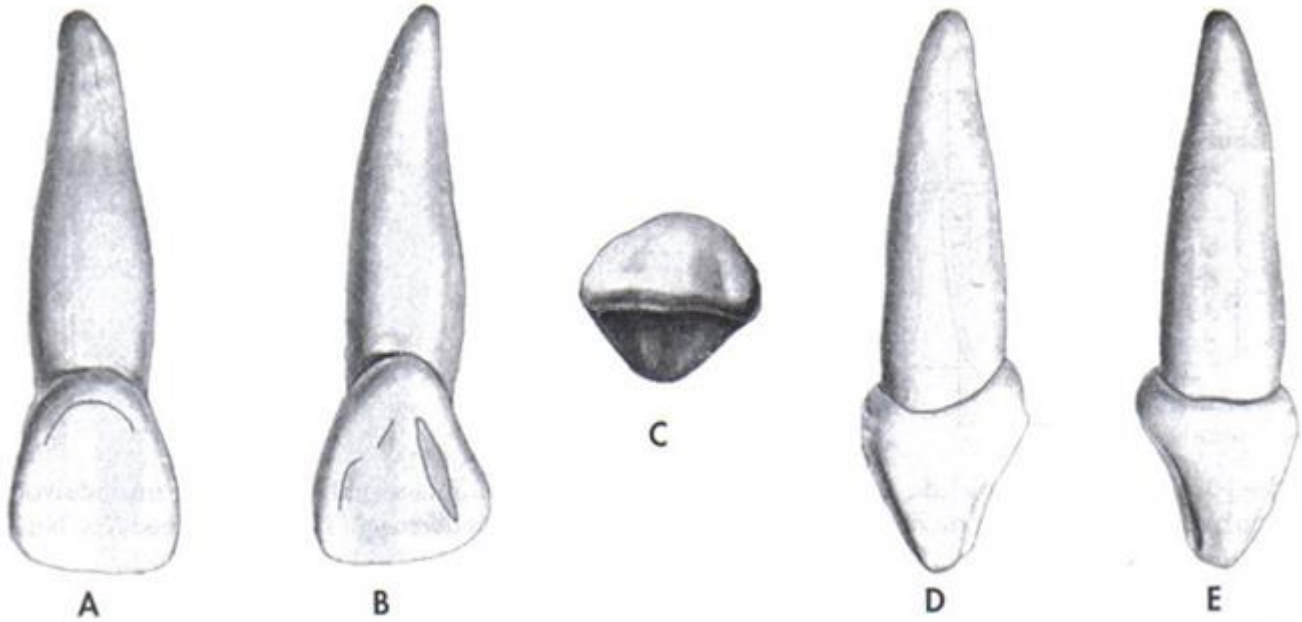
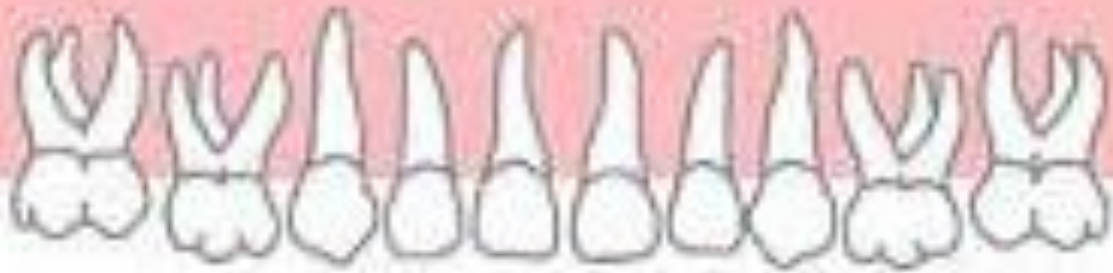Incisivo central superior derecho primario. A. cara vestibular. B. Cara palatina. C. Borde incisal. D. Cara mesial. E. Cara distal. (Imagen tomada de Zeisz RC, Nuckolls j; Dental Anatomy. St. Louis. 1949, Mosby.)

Incisivo central superior primario

CARACTERÍSTICAS PARA SU IDENTIFICACIÓN

- La corona es más ancha en sentido mesio distal que en sentido inciso-cervical.
- Es redondo y acampanado.
- Es más estrecho en el tercio cervical que en el tercio incisal.
- Por la cara vestibular presenta dos ranuras de desarrollo y tres crestas.
- Por su cara lingual presenta: dos ranuras marginales, dos crestas marginales, una fosa palatina y un cíngulo.
- Las características de la cara palatina son más claras que en los demás incisivos.
- El cíngulo emite una prolongación hacia la fosa.
- La altura de contorno vestibular y palatina son más convexas que en los incisivos permanentes.
- El borde incisal es recto, siendo el ángulo disto-incisal ligeramente más redondeado que el mesio-incisal.
- Poseen una sola raíz.



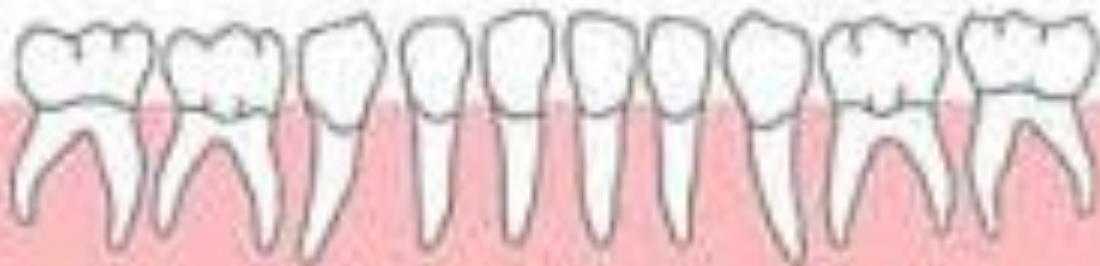

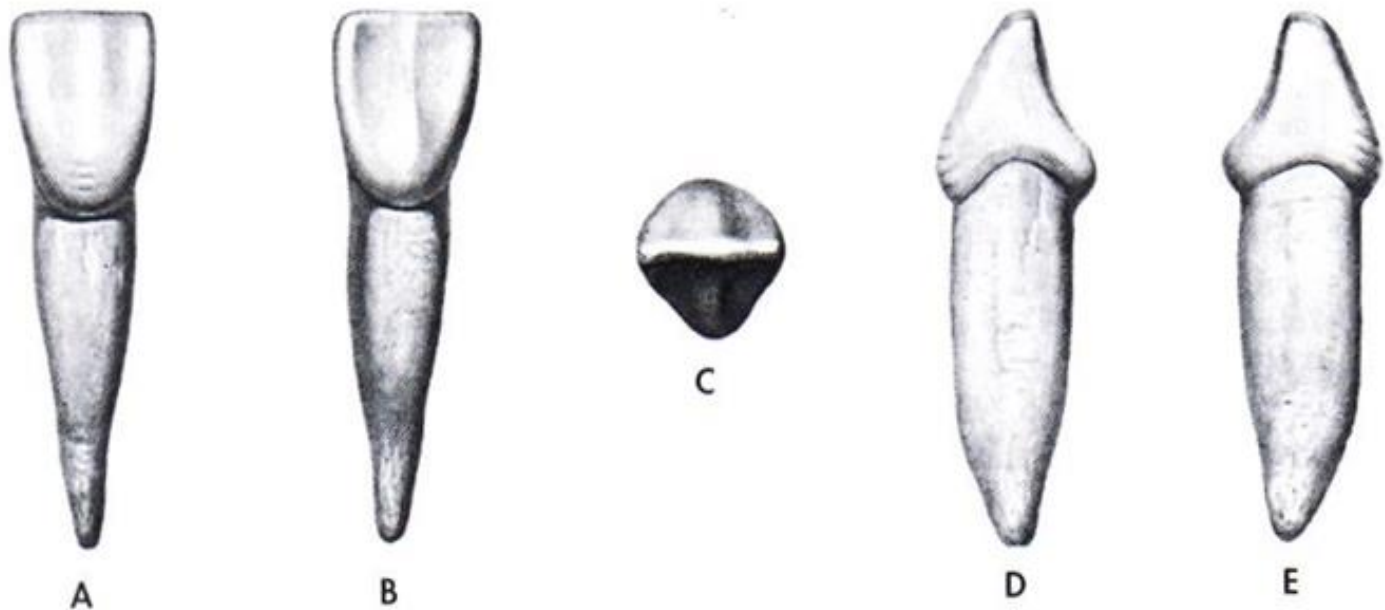
Incisivo lateral superior derecho primario. A. cara vestibular. B. Cara palatina. C. Borde incisal. D. Cara mesial. E. Cara distal. (Imagen tomada de Zeisz RC, Nuckolls j: Dental Anatomy. St. Louis. 1949, Mosby.)

Incisivo lateral superior primario

CARACTERÍSTICAS PARA SU IDENTIFICACIÓN

- La corona es más larga en sentido inciso-cervical que ancha en sentido mesio-distal a diferencia del central.
- La corona es más pequeña y más estrecha mesio-distalmente que en el incisivo central superior primario.
- Es más estrecho en el tercio cervical que el incisivo central primario.
- Las características de la cara palatina en este diente son menos claras que las del central.
- Angulo mesio y disto incisal redondeados, siendo el disto-incisal más redondeado.
- Borde incisal inclinado hacia cervical.
- Por la cara vestibular presenta dos ranuras de desarrollo y tres crestas.
- Por su cara lingual presenta: dos ranuras marginales, dos crestas marginales, una fosa palatina y un cíngulo.
- Posee una sola raíz.



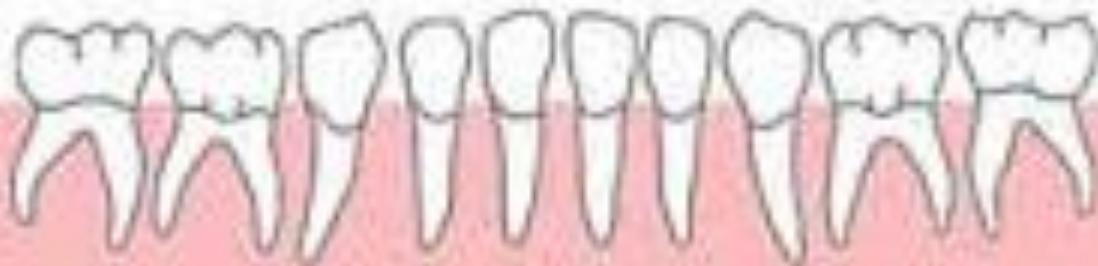

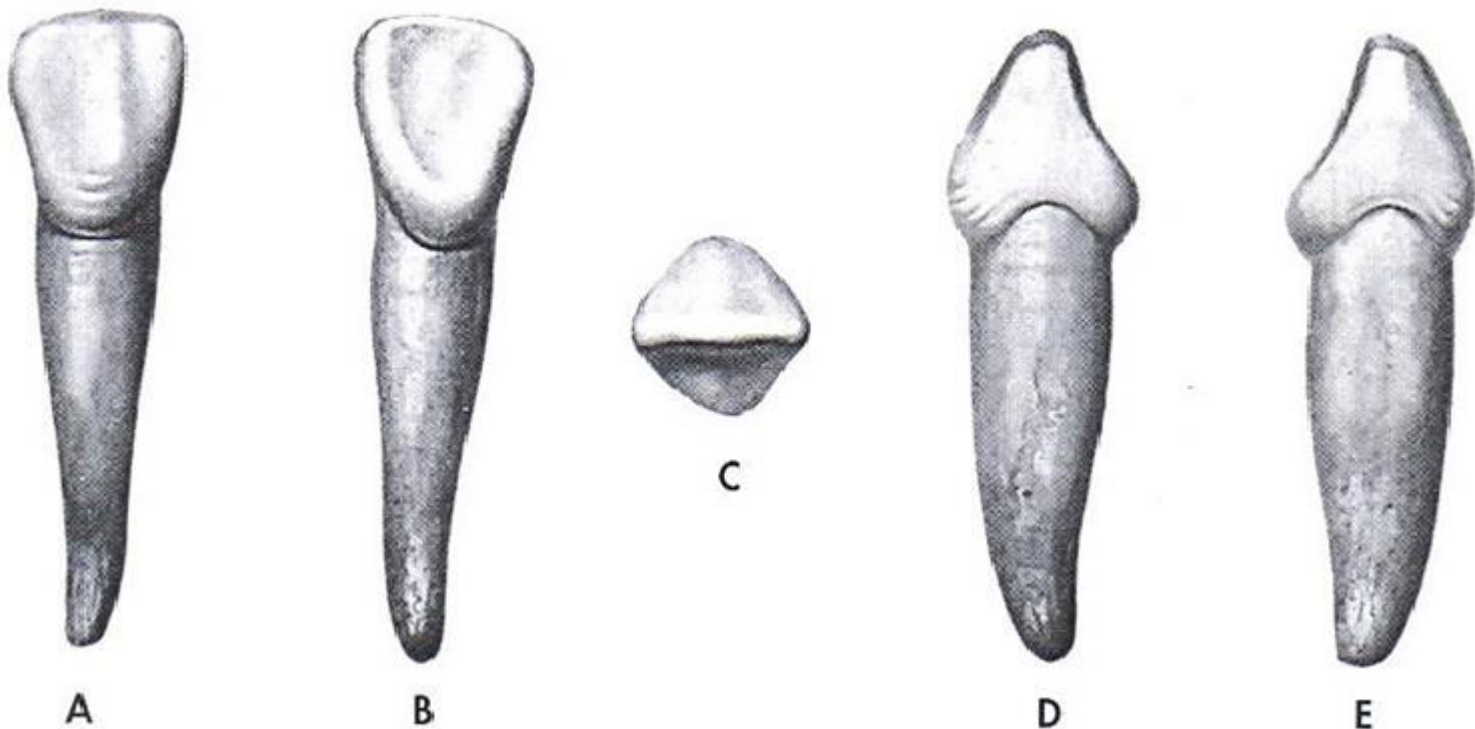
Incisivo central inferior derecho primario. A. cara vestibular. B. Cara lingual. C. Borde incisal. D. Cara mesial. E. Cara distal. (Imagen tomada de Zeisz RC, Nuckolls j: Dental Anatomy. St. Louis. 1949, Mosby.)

Incisivo central inferior primario

CARACTERÍSTICAS PARA SU IDENTIFICACIÓN

- El borde incisal es recto.
- Los ángulos mesio-incisal y disto-incisal son rectos.
- La mitad mesial y distal son casi idénticas.
- Por la cara vestibular la corona es plana en comparación con los superiores.
- Por la cara vestibular presenta dos ranuras de desarrollo y tres crestas.
- Por su cara lingual presenta: dos ranuras marginales, dos crestas marginales, una fosa lingual y un cíngulo.
- Las características de la cara lingual son poco marcadas, sin embargo el cíngulo emite una prolongación que puede dividir a la fosa lingual en dos.
- Posee una sola raíz.



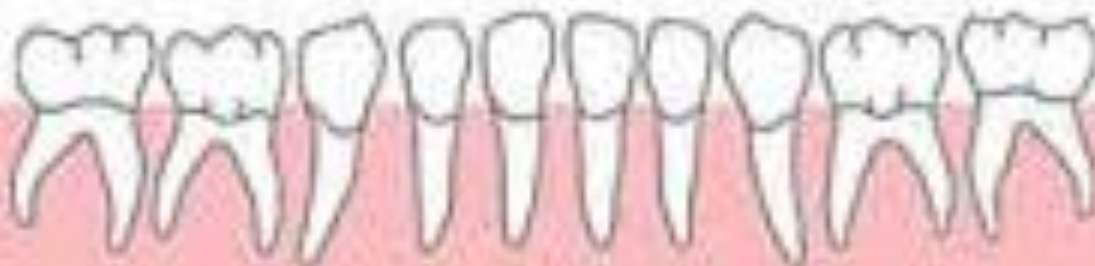

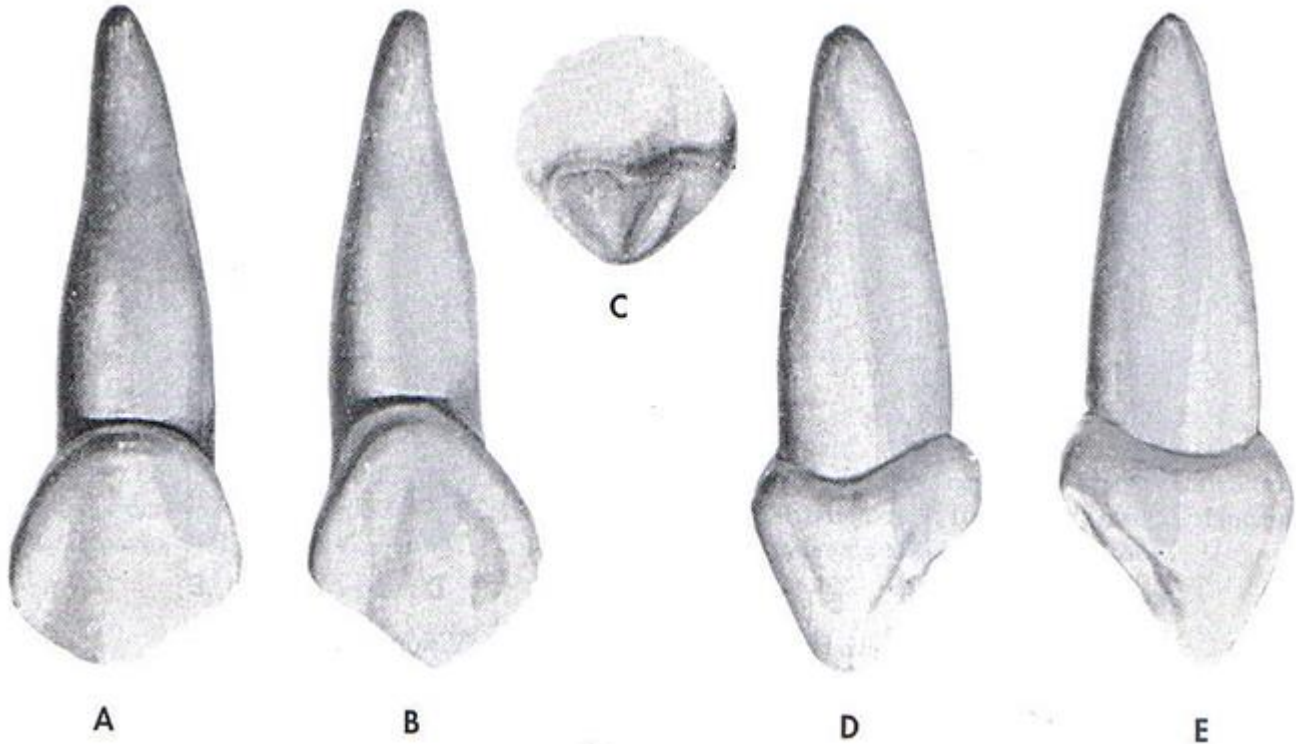
Incisivo lateral inferior derecho primario. A. cara vestibular. B. Cara lingual. C. Borde incisal. D. Cara mesial. E. Cara distal. (Imagen tomada de Zeisz RC, Nuckolls j: Dental Anatomy. St. Louis. 1949, Mosby.)

Incisivo lateral inferior primario

CARACTERÍSTICAS PARA SU IDENTIFICACIÓN

- Es más largo y más grande que el incisivo central inferior primario.
- Borde incisal Inclinado hacia cervical.
- Posee un ángulo disto-incisal redondeado.
- Las características de la cara lingual son poco marcadas.
- Por la cara vestibular presenta dos ranuras de desarrollo y tres crestas.
- Por su cara lingual presenta: dos ranuras marginales, dos crestas marginales , una fosa lingual y un cingulo.



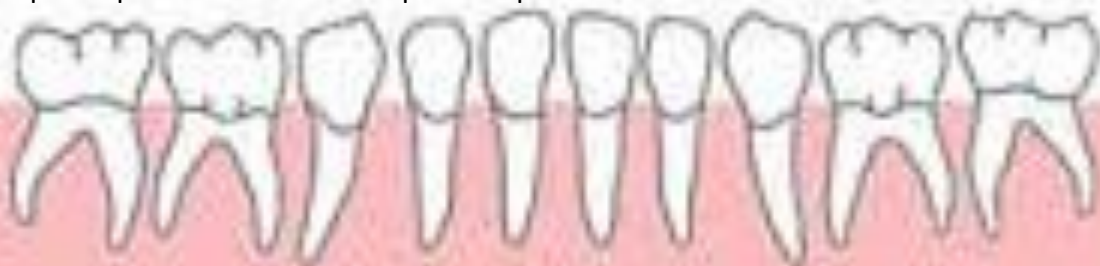

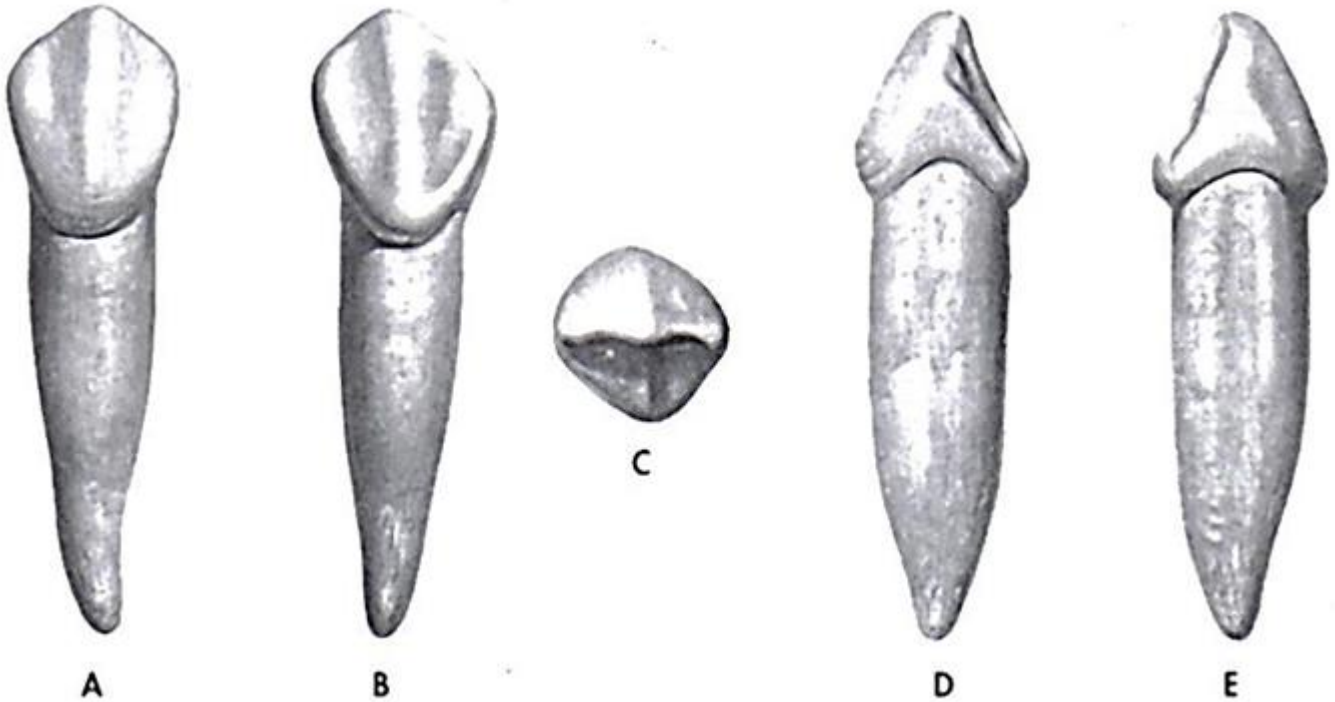
Canino superior derecho primario. A. cara vestibular. B. Cara palatina. C. Borde incisal. D. Cara mesial. E. Cara distal. (Imagen tomada de Zeisz RC, Nuckolls j: Dental Anatomy. St. Louis. 1949, Mosby.)

Canino superior primario

CARACTERÍSTICAS PARA SU IDENTIFICACIÓN

- Posee una cúspide centrada sobre la corona vista desde una cara proximal..
- La corona es mucho más ancha en sentido vestíbulo-palatino que los incisivos.
- La cresta mesial del borde incisal es más larga que la distal.
- Por la cara vestibular presenta dos ranuras de desarrollo y tres crestas., siendo la central la más prominente.
- Por su cara lingual presenta: dos ranuras marginales, dos crestas marginales , dos fosa s y un cingulo que emite una prolongación hacia la fosa mesial.
- Los caninos poseen una cresta lingual o palatina que no poseen los incisivos la cual separa y divide la fosa en dos.
- El canino superior primario es más acampanado que el canino inferior.





Canino inferior derecho primario. A. cara vestibular. B. Cara lingual. C. Borde incisal. D. Cara mesial. E. Cara distal. (Imagen tomada de Zeisz RC, Nuckolls j: Dental Anatomy. St. Louis. 1949, Mosby.)

Canino inferior primario

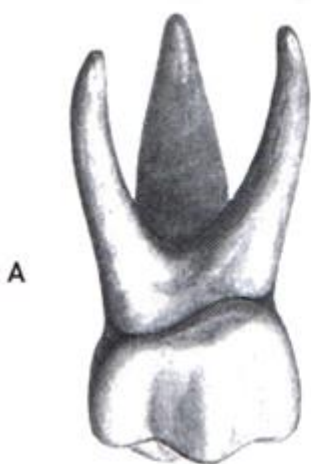
CARACTERÍSTICAS PARA SU IDENTIFICACIÓN

- Posee una cúspide.
- Es semejante al canino superior primario.
- La cresta distal del borde incisal es más larga que la mesial.
- Es más corto inciso-cervicalmente que el canino superior.
- Es mucho más estrecho en sentido vestibulo-lingual que el canino superior.
- Por la cara vestibular presenta dos ranuras de desarrollo y tres crestas., siendo la central la más prominente.
- Por su cara lingual presenta: dos ranuras marginales, dos crestas marginales , dos fosa s y un cingulo.



DIENTES POSTERIORES PRIMARIOS

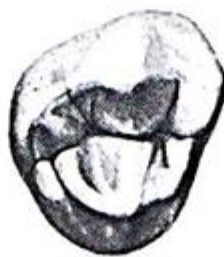



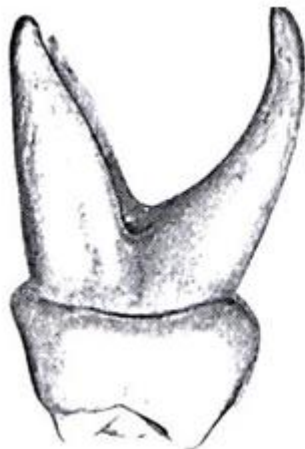A



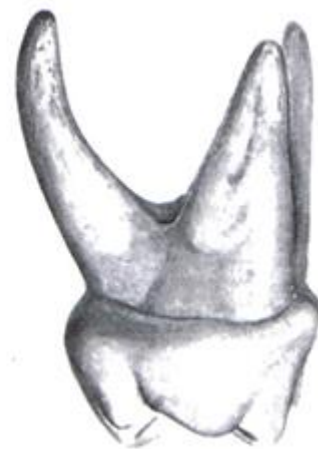B



C



D



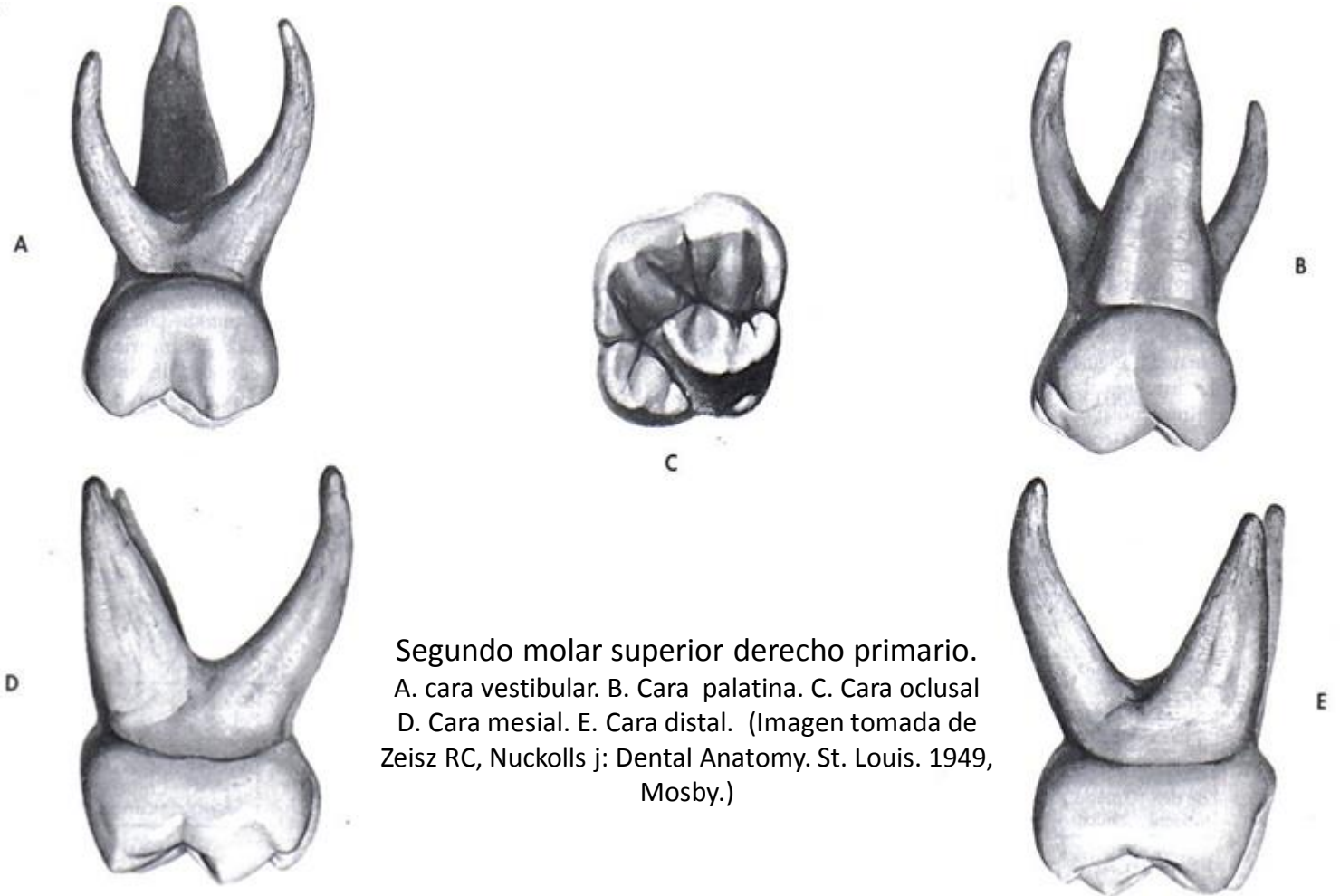
E

Primer molar superior derecho primario. A. cara vestibular. B. Cara palatina. C. Cara oclusal D. Cara mesial. E. Cara distal. (Imagen tomada de Zeisz RC, Nuckolls j: Dental Anatomy. St. Louis. 1949, Mosby.)

Primer molar superior primario

CARACTERÍSTICAS PARA SU IDENTIFICACIÓN

- Es más pequeño que el segundo molar.
- Se parece a un premolar y a un molar.
- Generalmente posee tres cúspides aunque puede presentar cuatro (disto-palatina muy pequeña).
- El tipo de cuatro cúspides posee una ranura disto-palatina.
- La cúspide mesio-palatina es la más grande y puntiaguda.
- La cresta mesio-vestibular es más larga y prominente que la disto-vestibular.
- Presenta un reborde marginal mesial muy prominente que visto desde vestibular da la apariencia de una cúspide.
- La cresta vestíbulo-cervical es más prominente en la porción mesial que en la porción distal.
- Entre la cúspide mesio-vestibular y el borde mesial se aprecia una fuerte concavidad.
- La cara oclusal posee forma romboidal.
- Posee puente de esmalte y cresta accesoria no muy prominentes.



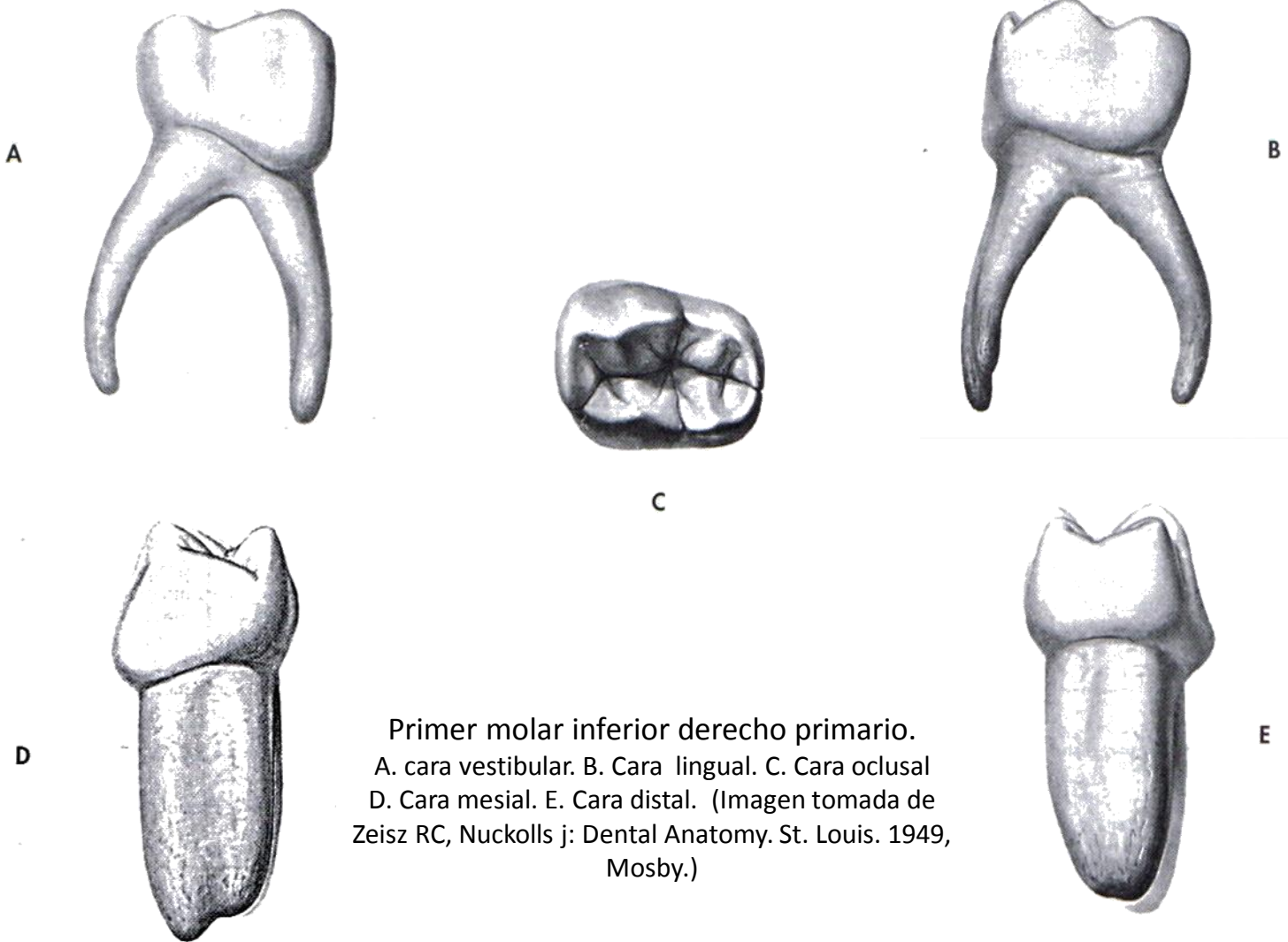
Segundo molar superior derecho primario.
 A. cara vestibular. B. Cara palatina. C. Cara oclusal
 D. Cara mesial. E. Cara distal. (Imagen tomada de
 Zeisz RC, Nuckolls j: Dental Anatomy. St. Louis. 1949,
 Mosby.)

Segundo molar superior primario

CARACTERÍSTICAS PARA SU IDENTIFICACIÓN

- Es más grande que el primer molar.
- Se parece al primer molar superior permanente (ISOMORFISMO).
- Posee una ranura disto-palatina.
- Posee una prominente cresta oblicua o puente de esmalte y cresta accesoria.
- Posee cuatro cúspides en oclusal y una quinta cúspide accesoria en mesial de la cara palatina llamada Tubérculo de Carabelli.
- Su cara oclusal presenta forma romboidal.

Primer molar inferior primario



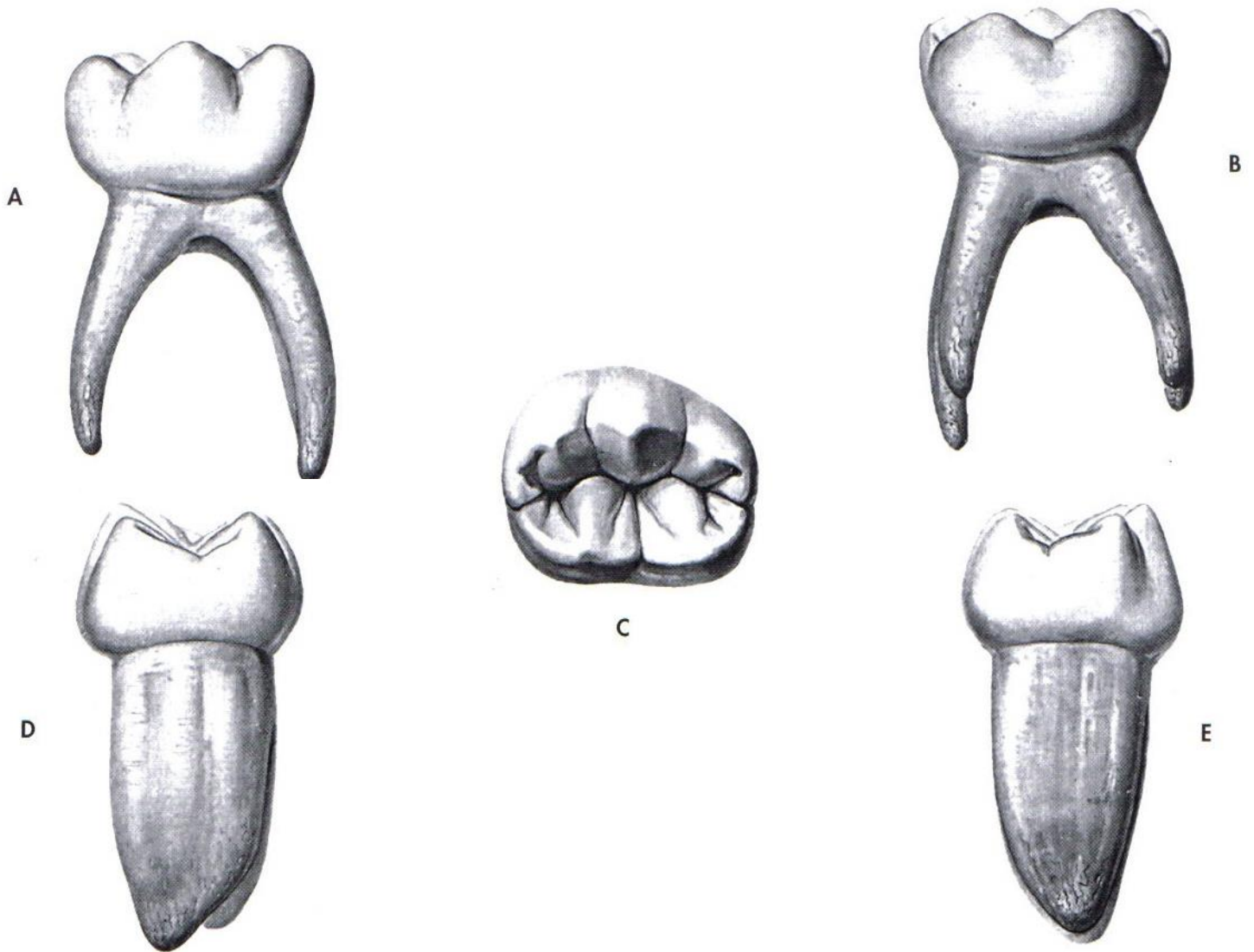
Primer molar inferior derecho primario.
A. cara vestibular. B. Cara lingual. C. Cara oclusal
D. Cara mesial. E. Cara distal. (Imagen tomada de
Zeisz RC, Nuckolls j: Dental Anatomy. St. Louis. 1949,
Mosby.)

CARACTERÍSTICAS PARA SU IDENTIFICACIÓN

- Es más pequeño que el segundo molar.
- su cara oclusal posee forma rectangular.
- Posee cuatro cúspides, dos por vestibular y dos por lingual.
- Presenta ranura lingual en vez de ranura disto-palatina.
- Este diente no se parece a ningún otro diente primario o permanente.
- La mitad mesial de la corona es más grande que la distal.
- La cúspide mesio-vestibular es más grande y ancha que la disto-vestibular.
- La cresta vestibulo-cervical es más prominente en la porción mesial que en la porción distal.



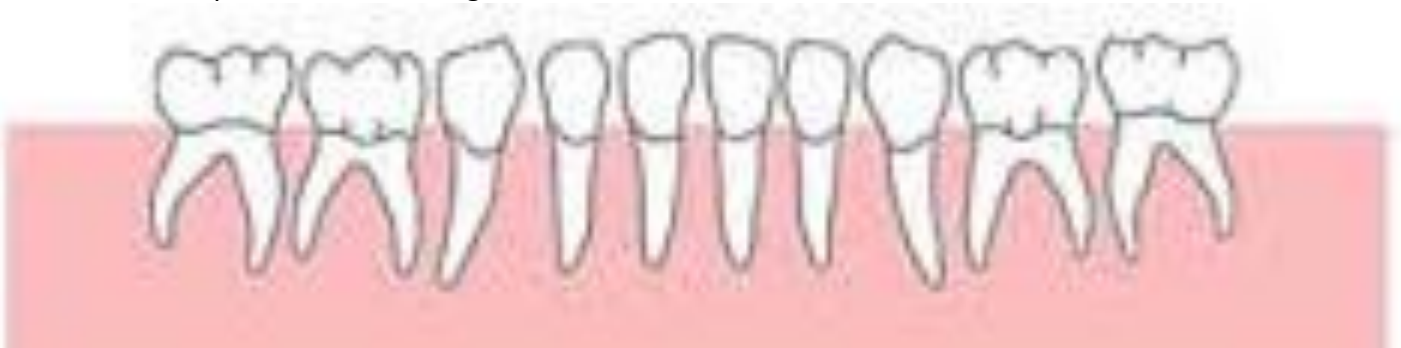Segundo molar inferior primario



Segundo molar inferior derecho primario. A. cara vestibular. B. Cara lingual. C. Cara oclusal D. Cara mesial. E. Cara distal. (Imagen tomada de Zeisz RC, Nuckolls j; Dental Anatomy. St. Louis. 1949, Mosby.)

CARACTERÍSTICAS PARA SU IDENTIFICACIÓN

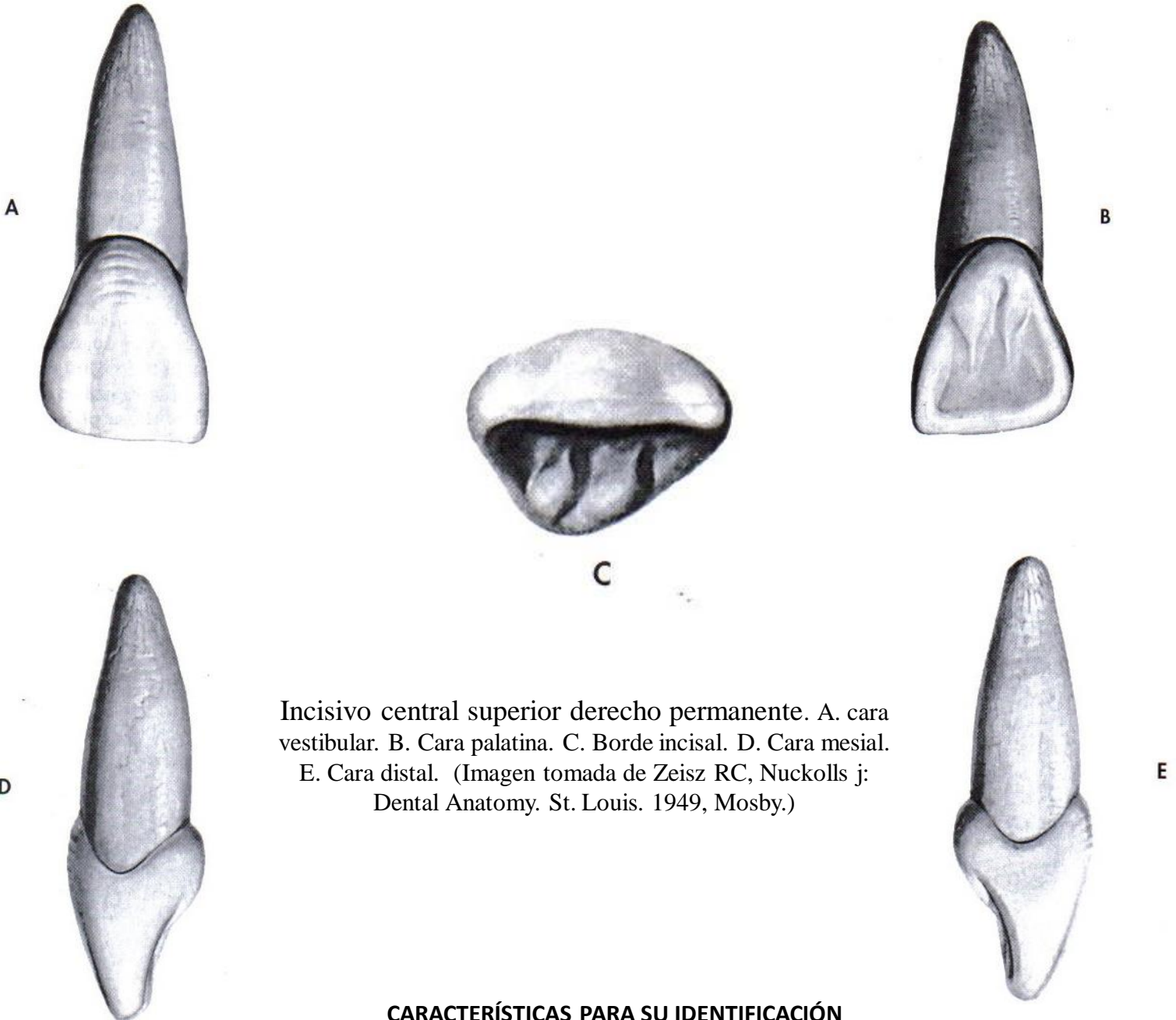
- Es más grande que el primer molar.
- Se parece al primer molar inferior permanente (ISOMORFISMO).
- Presentan cinco cúspides de las cuales tres se ubican hacia vestibular y dos hacia lingual.
- Posee dos ranuras hacia vestibular.
- Posee una ranura lingual.
- Su cara oclusal posee forma rectangular.





DIENTES ANTERIORES PERMANENTES

Incisivo central superior permanente



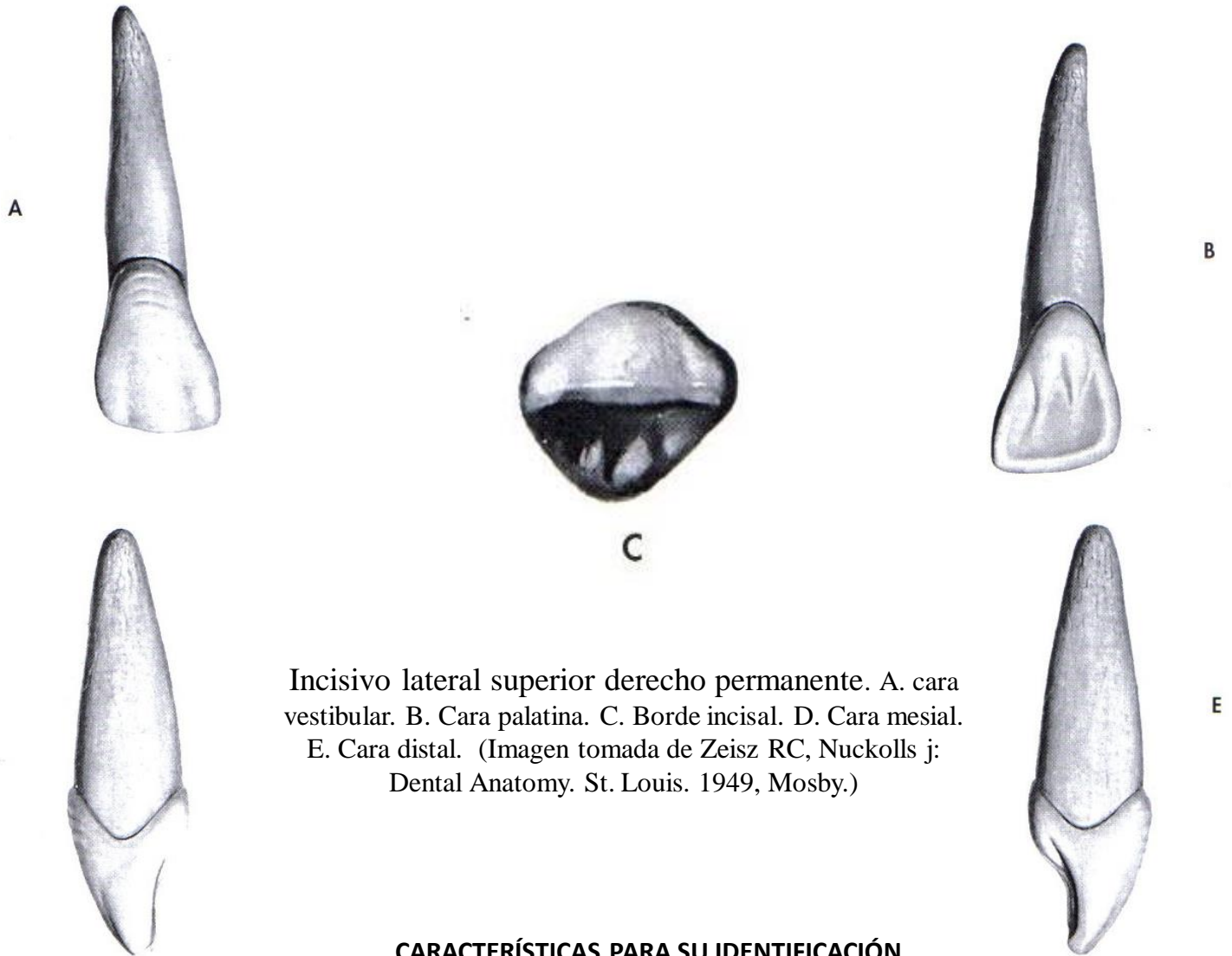
Incisivo central superior derecho permanente. A. cara vestibular. B. Cara palatina. C. Borde incisal. D. Cara mesial. E. Cara distal. (Imagen tomada de Zeisz RC, Nuckolls j: Dental Anatomy. St. Louis. 1949, Mosby.)

CARACTERÍSTICAS PARA SU IDENTIFICACIÓN

- Son los incisivos más grandes y prominentes.
- Es más ancho mesio-distalmente que vestibulo-palatinamente.
- ángulo mesio-incisal recto (ángulo 90°).
- El ángulo disto-incisal es más redondeado.
- Su aspecto vestibular es menos redondeado que el de un incisivo lateral superior o inferior.
- Borde incisal prácticamente recto.
- La cara palatina posee un cingulo prominente.
- Posee una amplia y lisa fosa palatina.
- Presenta crestas marginales bien definidas.



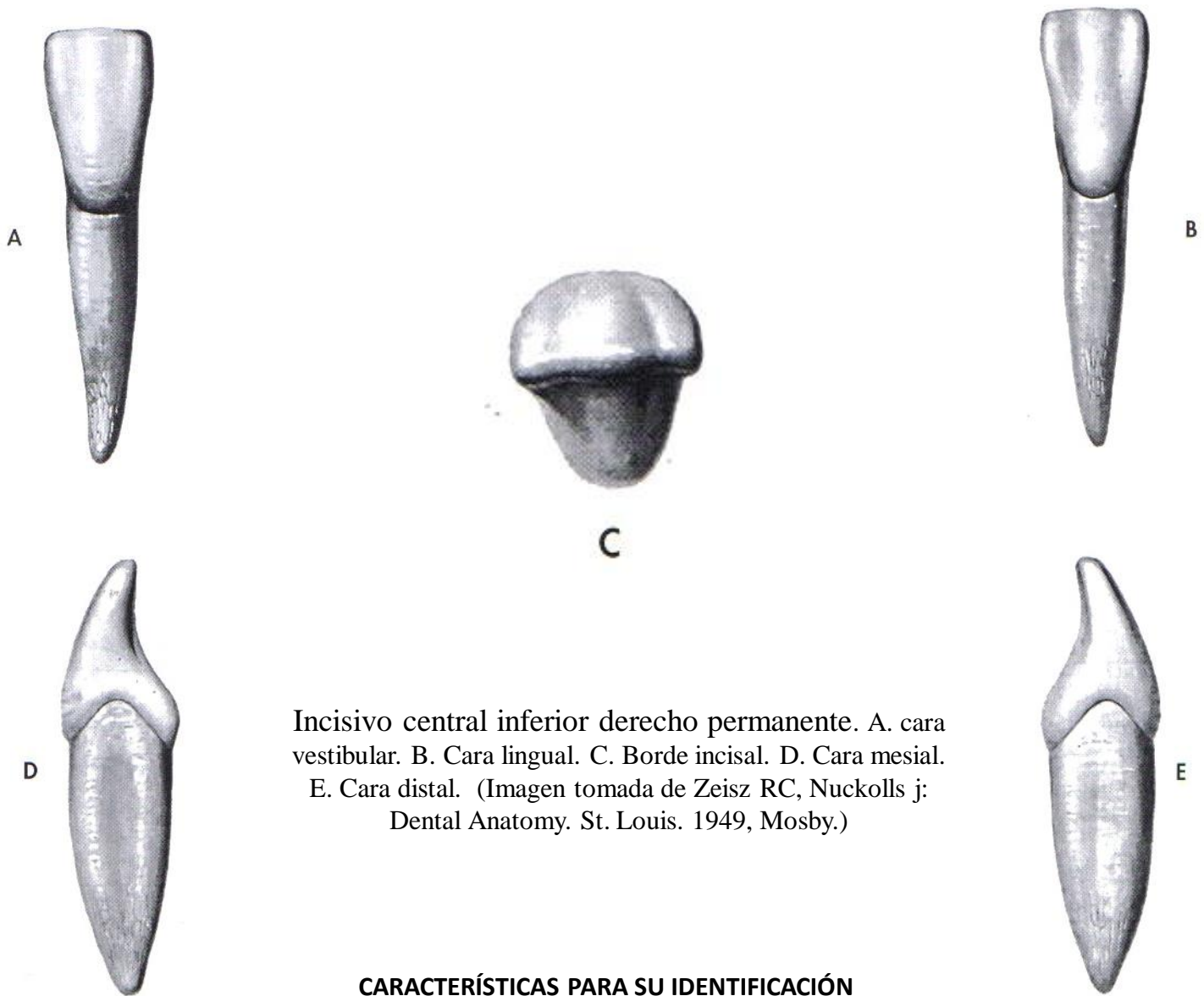
Incisivo lateral superior permanente



CARACTERÍSTICAS PARA SU IDENTIFICACIÓN

- Son más pequeños que los centrales.
- La cara vestibular es más pequeña pero más convexa que el central
- Es más ancho vestibulo-palatinamente que mesio-distalmente.
- ángulo mesio-incisal redondeado.
- El ángulo disto-incisal es mas redondeado.
- Borde incisal es ligeramente curvo.
- Posee una fosa palatina mas profunda que el central.
- Presenta crestas marginales bien definidas y más prominentes que el central
- La cara palatina posee un cingulo menos prominente que el central.
- La línea cervical en vestibular y palatino ligeramente inclinada hacia distal.
- La línea cervical en mesial es más alta que en distal.

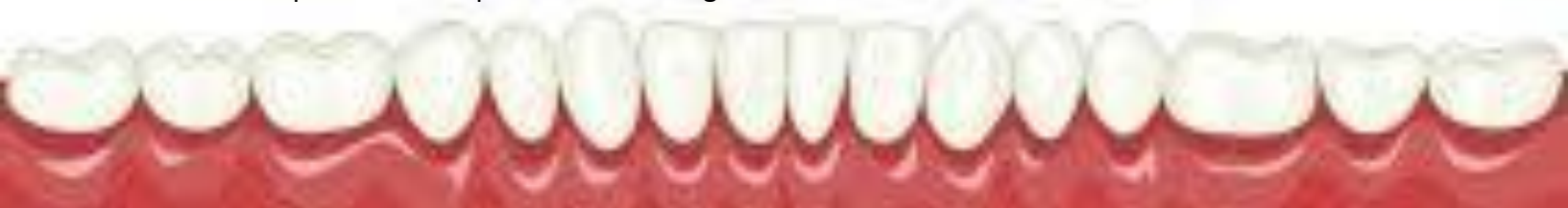Incisivo central inferior permanente



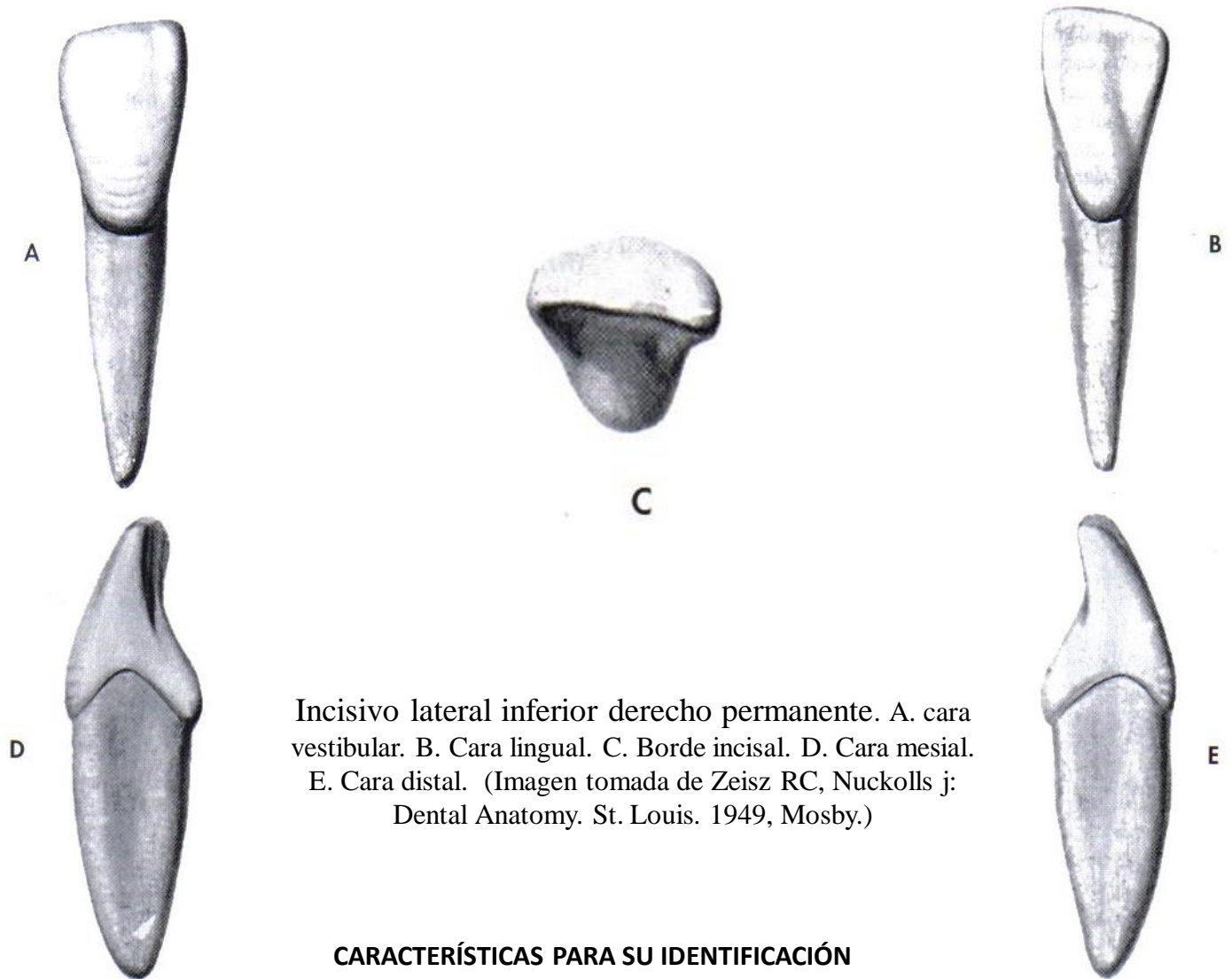
Incisivo central inferior derecho permanente. A. cara vestibular. B. Cara lingual. C. Borde incisal. D. Cara mesial. E. Cara distal. (Imagen tomada de Zeisz RC, Nuckolls j: Dental Anatomy. St. Louis. 1949, Mosby.)

CARACTERÍSTICAS PARA SU IDENTIFICACIÓN

- Son los incisivos más pequeños de todos los dientes permanentes.
- Es más ancho vestibulo-lingualmente que mesio-distalmente.
- Al trazar una línea imaginaria que divida el diente en dos porciones, podemos observar que la mitad mesial es igual que la mitad distal.
- ángulo mesio-incisal recto (ángulo 90°).
- El ángulo disto-incisal es ligeramente redondeado.
- Borde incisal recto.
- La cara lingual es poco profunda y sin rasgos prominentes.
- El borde incisal presenta desgaste hacia el ángulo diedro inciso-vestibular. (inclinado hacia vestibular)
- La línea cervical es más convexa en mesial que en distal.
- En lingual la línea cervical se dirige ligeramente hacia distal.
- Los lóbulos de desarrollo mesial y distal parecen idénticos.
- El tercio apical de la raíz puede tener una ligera inclinación distal.



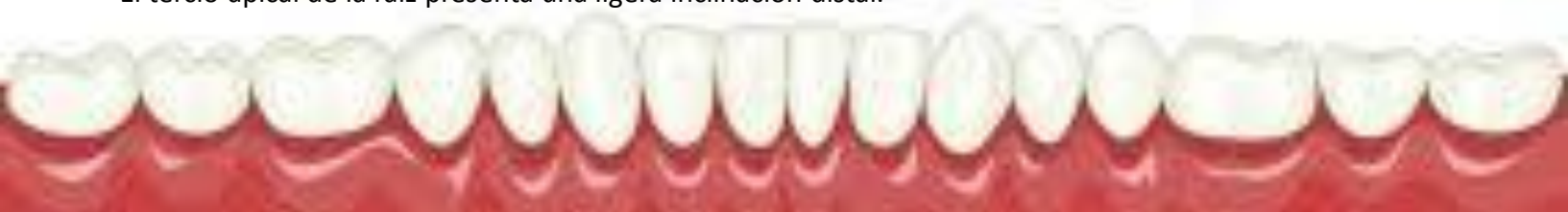Incisivo lateral inferior permanente



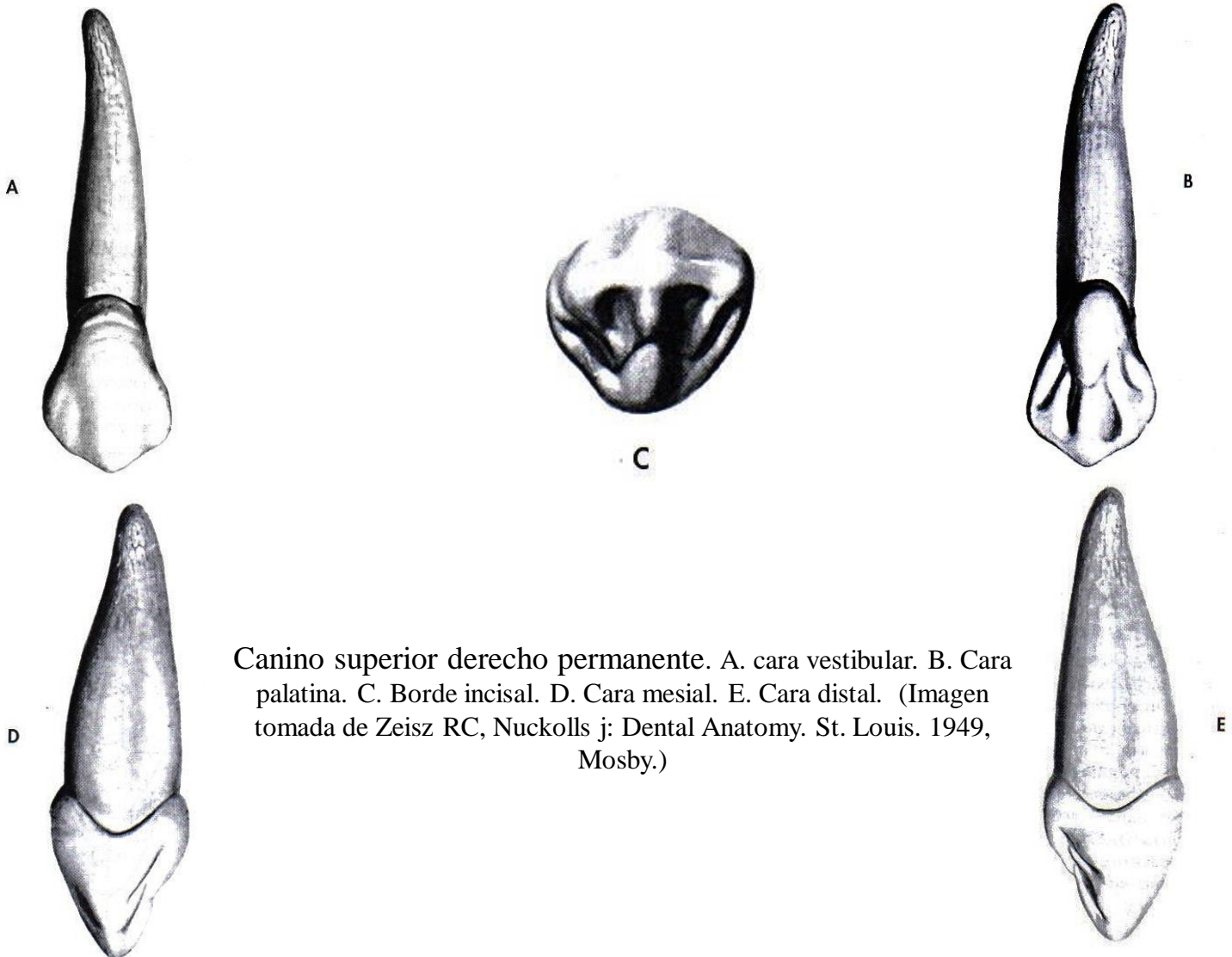
Incisivo lateral inferior derecho permanente. A. cara vestibular. B. Cara lingual. C. Borde incisal. D. Cara mesial. E. Cara distal. (Imagen tomada de Zeisz RC, Nuckolls j: Dental Anatomy. St. Louis. 1949, Mosby.)

CARACTERÍSTICAS PARA SU IDENTIFICACIÓN

- Son más grandes en todos los sentidos que los incisivos centrales.
- Es más ancho vestibulo-lingualmente que mesio-distalmente.
- Al trazar una línea imaginaria que divida el diente en dos porciones, podemos observar que la mitad mesial y distal son diferentes.
- Angulo mesio-incisal es recto, El ángulo disto-incisal es redondeado y más cervical.
- Los incisivos laterales poseen rasgos anatómicos más prominentes en la cara lingual que los incisivos centrales.
- Los incisivos laterales son ligeramente más convexos y cóncavos que los incisivos centrales.
- Borde incisal recto en mesial y curvo en distal con una inclinación hacia lingual y cervical como si rotase sobre el eje de la raíz.
- El borde incisal presenta desgaste hacia el ángulo diedro inciso-vestibular. (inclinado hacia vestibular)
- La línea cervical es más convexa en mesial que en distal.
- La cara mesial es más grande que la distal.
- El lóbulo de desarrollo distal es mayor que el mesial. por esta razón es más ancho mesio-distalmente que el central.
- Posee una raíz única y su longitud es más grande que la del incisivo central inferior permanente.
- El tercio apical de la raíz presenta una ligera inclinación distal.



Canino superior permanente

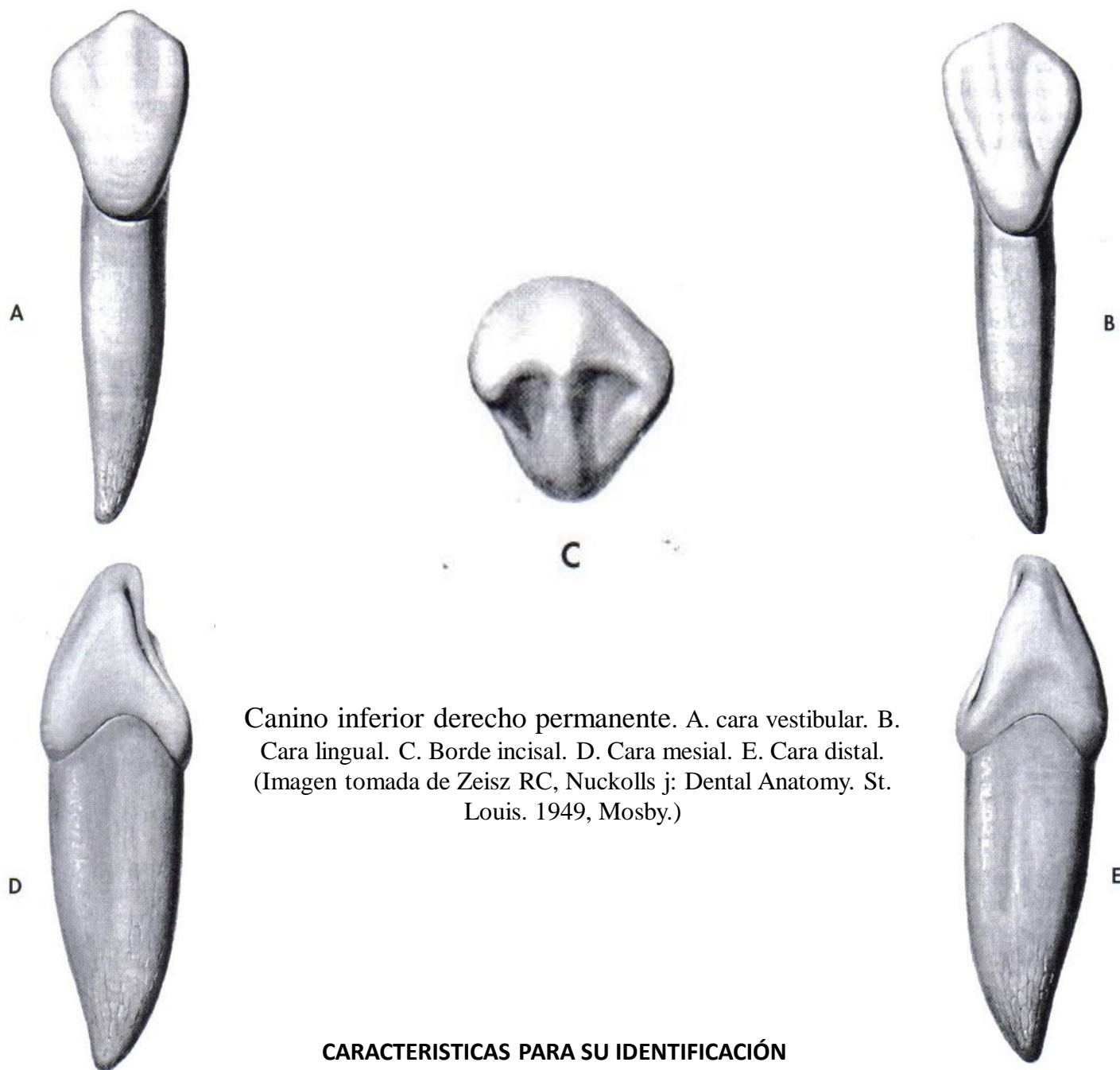


Canino superior derecho permanente. A. cara vestibular. B. Cara palatina. C. Borde incisal. D. Cara mesial. E. Cara distal. (Imagen tomada de Zeisz RC, Nuckolls j; Dental Anatomy. St. Louis. 1949, Mosby.)

CARACTERÍSTICAS PARA SU IDENTIFICACIÓN

- Presentan un borde incisal dividido en dos porciones o crestas a través de una cúspide, denominadas cresta mesial y cresta distal.
- La punta de la cúspide esta directamente centrada sobre la raíz.
- Las áreas de contacto ubicadas en las caras mesial y distal están en distintos niveles inciso-cervicalmente.
- Lóbulo centro-vestibular bien desarrollado, formando la cresta vestibular.
- El borde incisal es más grueso en sentido vestibulo-palatino que el incisivo central o lateral superior permanente.
- La cara palatina presenta dos crestas marginales, una cresta palatina, un cingulo, dos fosas bien desarrollados y Separando la cresta palatina del cingulo se observa la ranura palato-gingival.
- El cingulo esta más desarrollado que en el incisivo central superior permanente.
- La línea cervical es más convexa hacia incisal en la cara mesial que en la distal.
- La raíz del canino superior es la más larga exceptuando tal vez la del canino inferior que muchas veces es igual.

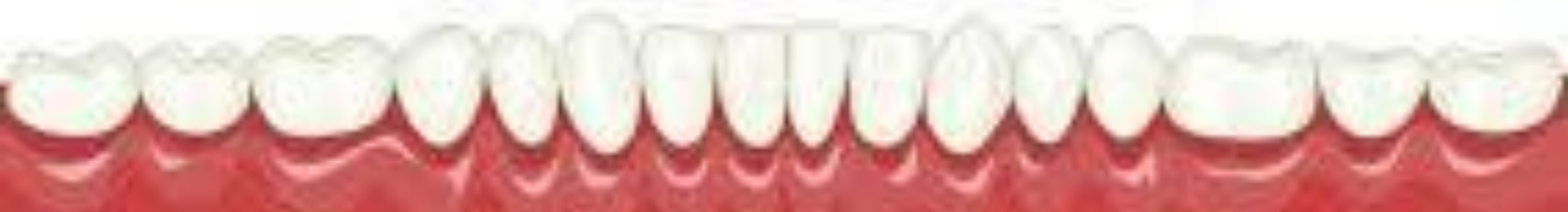Canino inferior permanente



Canino inferior derecho permanente. A. cara vestibular. B. Cara lingual. C. Borde incisal. D. Cara mesial. E. Cara distal. (Imagen tomada de Zeisz RC, Nuckolls j: Dental Anatomy. St. Louis. 1949, Mosby.)

CARACTERÍSTICAS PARA SU IDENTIFICACIÓN

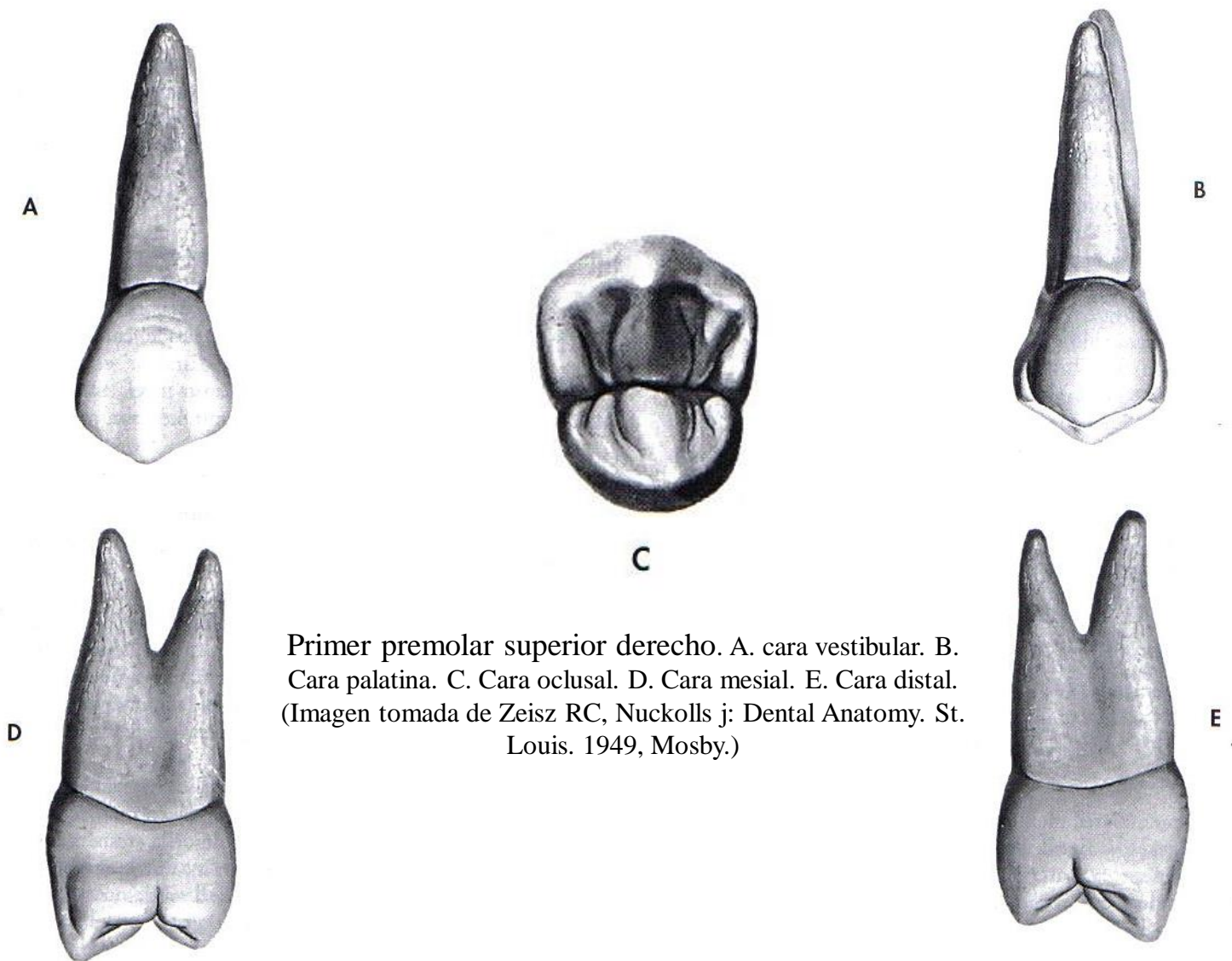
- Presentan un borde incisal dividido en dos porciones o crestas a través de una cúspide, denominadas cresta mesial y cresta distal.
- La corona es más estrecha en sentido mesio-distal que el canino superior.
- Cara lingual con características anatómicas menos marcadas que el canino superior.
- Por su cara lingual posee dos crestas marginales, una cresta lingual, un cingulo, dos ranuras marginales y dos fosas poco desarrollados, algunos autores señalan que en vez de dos fosas solo presentan dos ranuras.
- Desde una vista proximal la punta de la cúspide se inclina lingualmente.
- Desde una vista incisal, la porción distal del borde incisal se encuentra rotado lingualmente.
- Posee la raíz más larga de todos los dientes inferiores y presenta surcos longitudinales.





DIENTES POSTERIORES PERMANENTES

Primer premolar superior

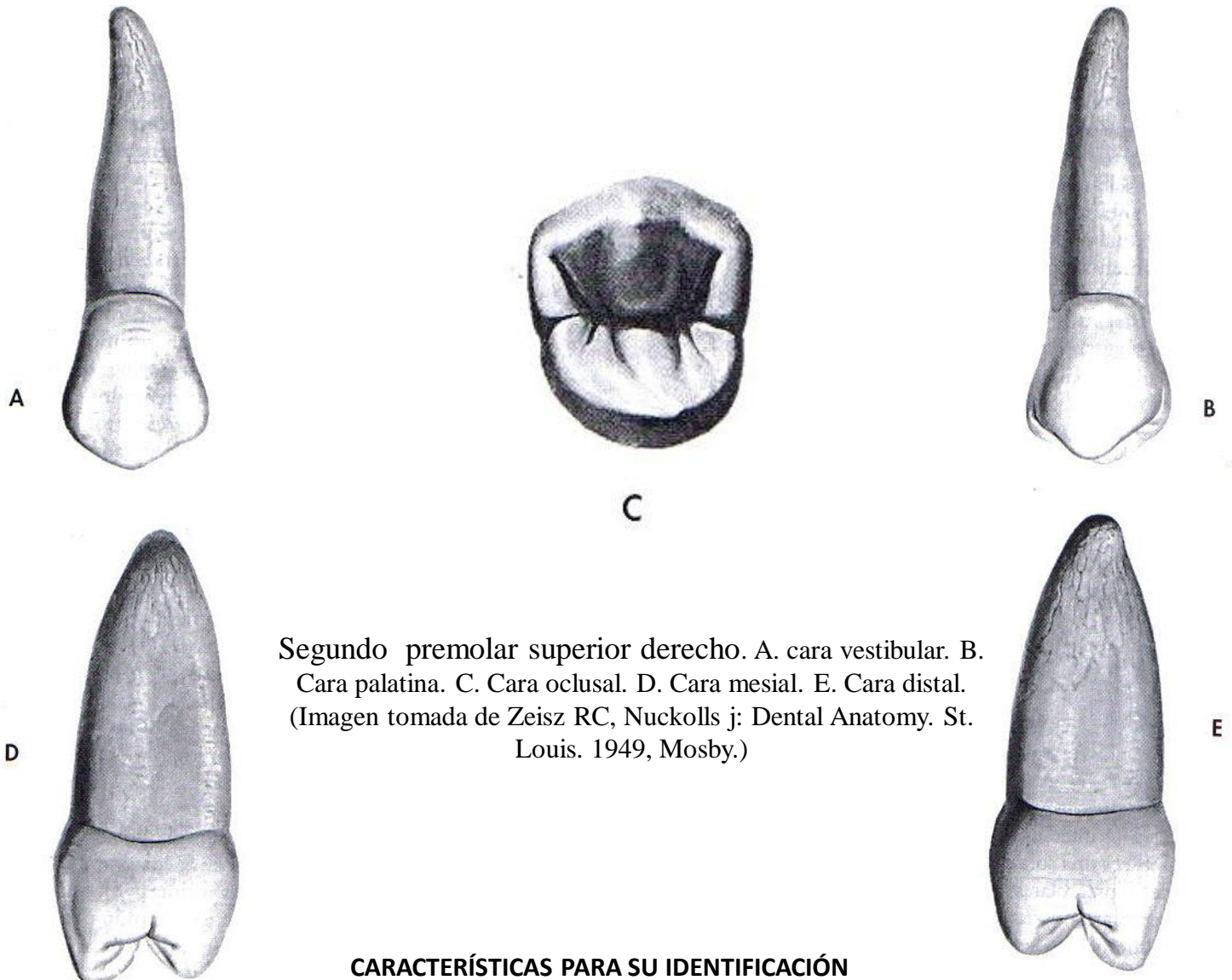


Primer premolar superior derecho. A. cara vestibular. B. Cara palatina. C. Cara oclusal. D. Cara mesial. E. Cara distal. (Imagen tomada de Zeisz RC, Nuckolls j: Dental Anatomy. St. Louis. 1949, Mosby.)

CARACTERÍSTICAS PARA SU IDENTIFICACIÓN

- Su cara oclusal presenta forma hexagonal.
- La cúspide vestibular es ligeramente más larga (1mm) que la cúspide palatina.
- Posee dos fosas, una ranura central, dos ranuras marginales y cuatro ranuras triangulares, dos rebordes marginales, dos crestas triangulares.
- Con frecuencia posee dos raíces: vestibular y palatina.
- La cara oclusal posee una ranura central bien desarrollada.
- La cúspide palatina esta marcadamente inclinada hacia mesial.
- La cara mesial posee una concavidad en el tercio cervical la cual se extiende también hacia la raíz.
- La línea cervical no presentará curvas tan pronunciadas como la que se observan en los dientes anteriores.
- La línea cervical es más convexa hacia oclusal en la cara mesial que en la distal.
- Es más grande en sentido vestibulo-palatino que mesio-distal.
- La mayoría de los primeros premolares superiores poseen dos raíces, una vestibular y otra palatina.

Segundo premolar superior



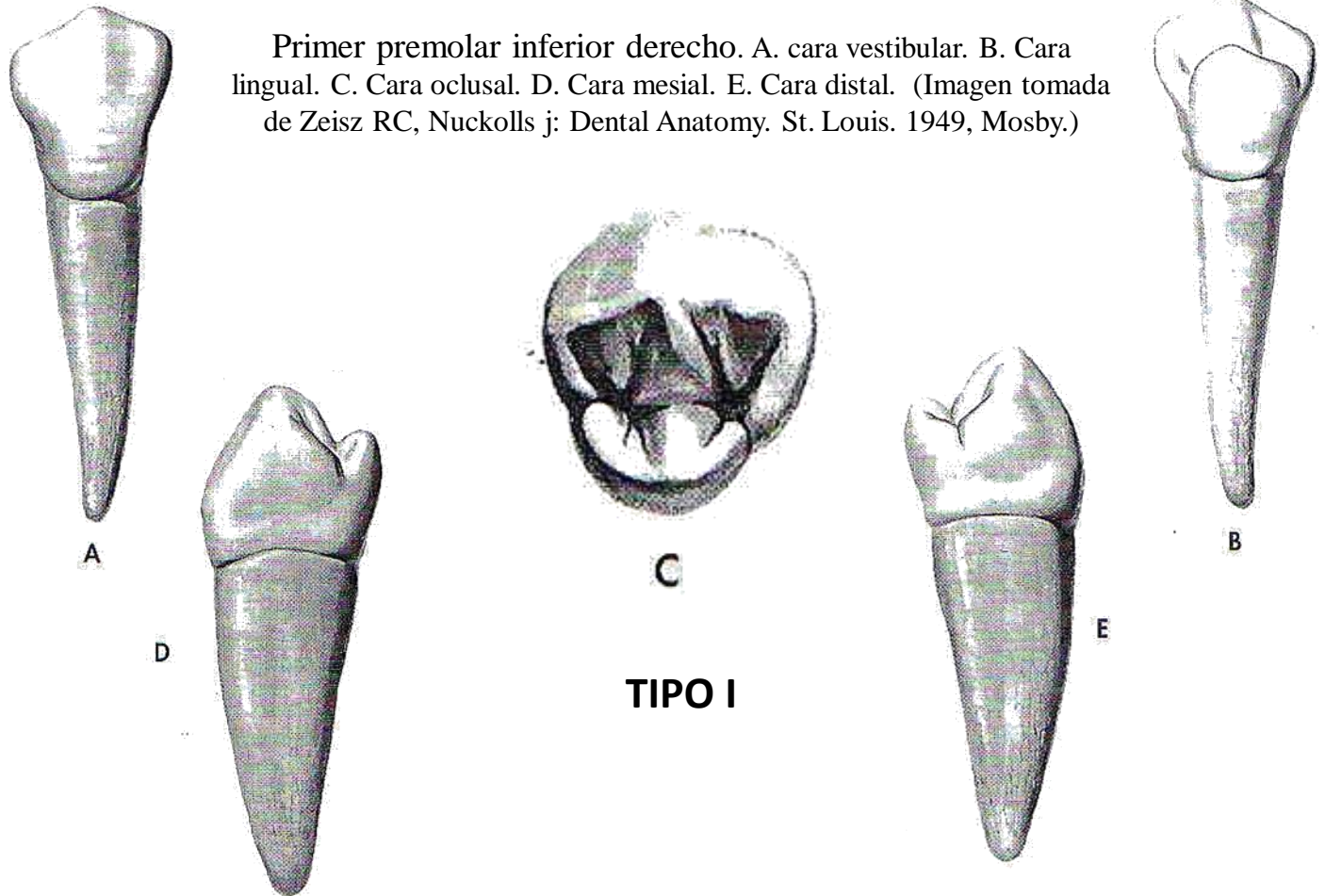
Segundo premolar superior derecho. A. cara vestibular. B. Cara palatina. C. Cara oclusal. D. Cara mesial. E. Cara distal. (Imagen tomada de Zeisz RC, Nuckolls j: Dental Anatomy. St. Louis. 1949, Mosby.)

CARACTERÍSTICAS PARA SU IDENTIFICACIÓN

- El segundo premolar superior posee dos cúspides, una vestibular y otra palatina.
- Cara oclusal de forma hexagonal.
- El segundo premolar superior es más pequeño que el primero, aún cuando es posible encontrar segundos premolares de mayor tamaño.
- Las cúspides se encuentran casi a la misma altura, Posee dos fosas, una ranura central, dos ranuras marginales y cuatro ranuras triangulares, dos rebordes marginales, dos crestas triangulares.
- El segundo premolar superior es más redondeado que el primero, ya que los ángulos no son tan marcados.
- La ranura central es más corta que la del primero, con frecuentes y numerosas ranuras secundarias.
- No posee la concavidad en la cara mesial de la corona.
- Cúspide palatina desplazada ligeramente hacia mesial.
- En general tiene una sola raíz.
- Por lo general, la longitud de la raíz del segundo premolar es muy grande, quizá un milímetro mayor que la del primer premolar.

Primer premolar inferior

Primer premolar inferior derecho. A. cara vestibular. B. Cara lingual. C. Cara oclusal. D. Cara mesial. E. Cara distal. (Imagen tomada de Zeisz RC, Nuckolls j: Dental Anatomy. St. Louis. 1949, Mosby.)



TIPO I

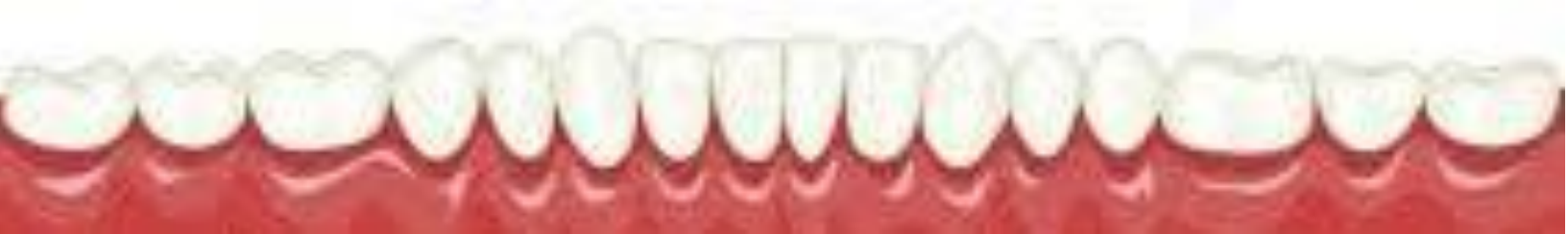CARACTERÍSTICAS PARA SU IDENTIFICACIÓN

Vista proximal:

- La porción vestibular de la cara oclusal se inclina hacia lingual y cervical.
- La porción vestibular de la cara oclusal es más grande que la porción lingual.
- Cúspide vestibular más alta que la lingual.

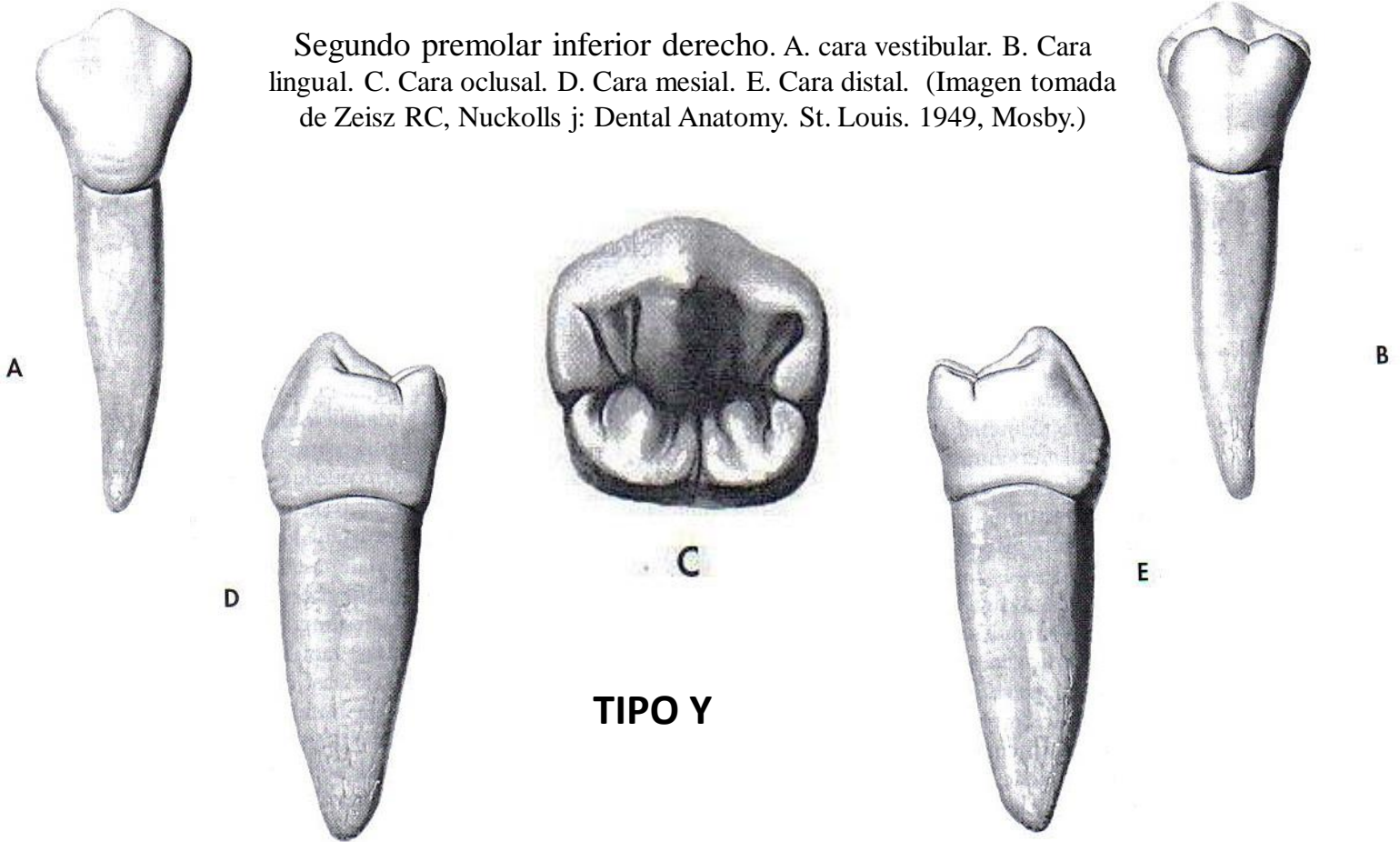
Vista Oclusal:

- Forma oval.
- Marcada cresta transversa.
- Posee dos fosas, una ranura central, una o dos ranuras marginales dependiendo del tipo de primer premolar inferior y cuatro ranuras triangulares, dos rebordes marginales, dos crestas triangulares.
- Posee una ranura mesio-lingual que parte de la fosita mesial y termina en la cara lingual, por delante del ángulo tintero mesio-linguo-oclusal.
- La línea cervical en la cara mesial es más convexa hacia oclusal que en la cara distal.
- Cresta marginal distal más grande el TIPO I
- La cúspide vestibular se encuentra centrada directamente sobre la raíz.
- La cúspide lingual se ubica en una dirección lingual por fuera del borde lingual de la raíz y es afuncional y no ocluyente.
- La porción vestibular de la cara oclusal se inclina hacia lingual y cervical.



Segundo premolar inferior

Segundo premolar inferior derecho. A. cara vestibular. B. Cara lingual. C. Cara oclusal. D. Cara mesial. E. Cara distal. (Imagen tomada de Zeisz RC, Nuckolls j: Dental Anatomy. St. Louis. 1949, Mosby.)



TIPO Y

CARACTERÍSTICAS PARA SU IDENTIFICACIÓN

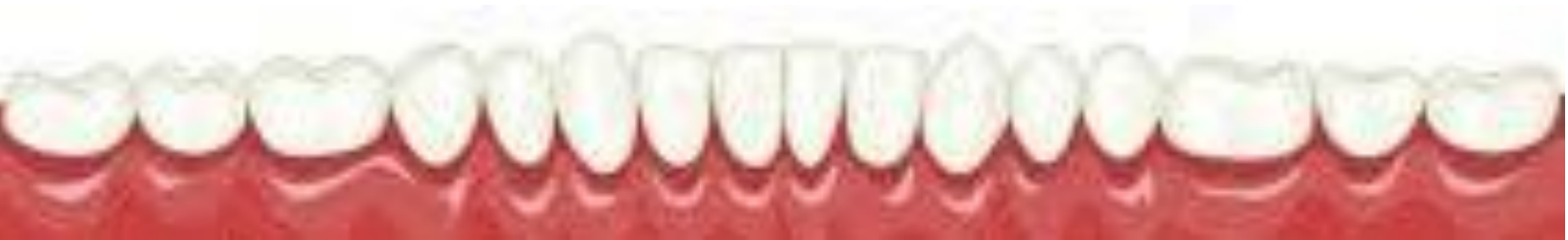- Son más grandes que los primeros premolares.
- Poseen dos o tres cúspides dependiendo del tipo.
- La cúspide vestibular es muy grande.
- A pesar que estas cúspides linguales son de mayor tamaño que las del primer premolar inferior, igualmente son afuncionales y no ocluyen con los dientes superiores.
- Los segundos premolares inferiores se han clasificado en tres grupos, dependiendo del recorrido de la ranura central en la cara oclusal: **U, H o Y** según el número de cúspides y disposición de las ranuras.

Vista proximal:

- La porción vestibular de la cara oclusal menos inclinada hacia lingual .
- La porción vestibular de la cara oclusal es más grande que la porción lingual.
- Cuando existen las dos cúspides linguales TIPO Y, la mesio-lingual es mayor que la disto-lingual.

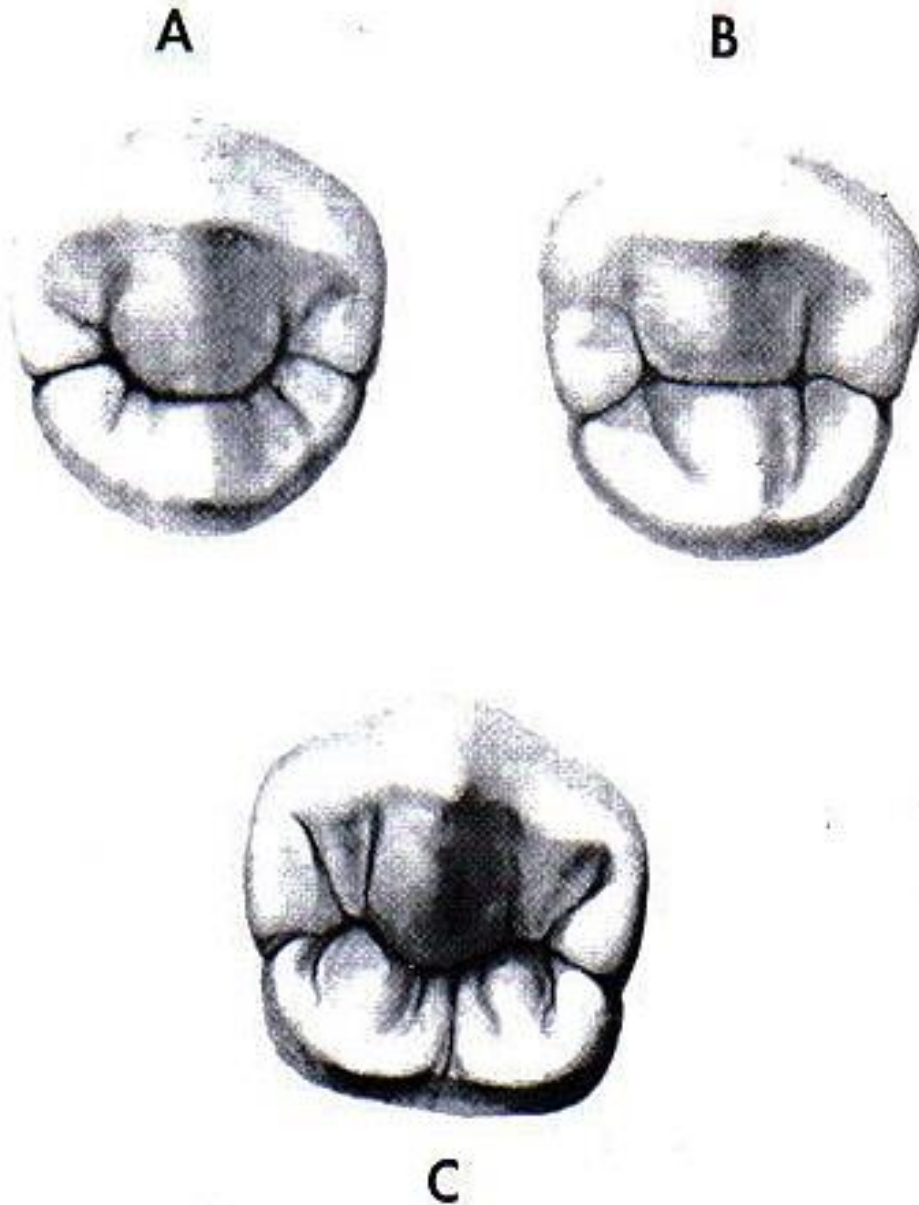
Vista Oclusal:

- Forma pentagonal.
- No presenta cresta transversa.
- Posee fosa central, solo el tipo Y que es el que posee tres cúspides.
- Un segundo premolar inferior presenta más ranuras secundarias y más variaciones anatómicas que cualquier otro diente salvo un tercer molar.
- La raíz única es más larga y más grande que la del primer premolar.



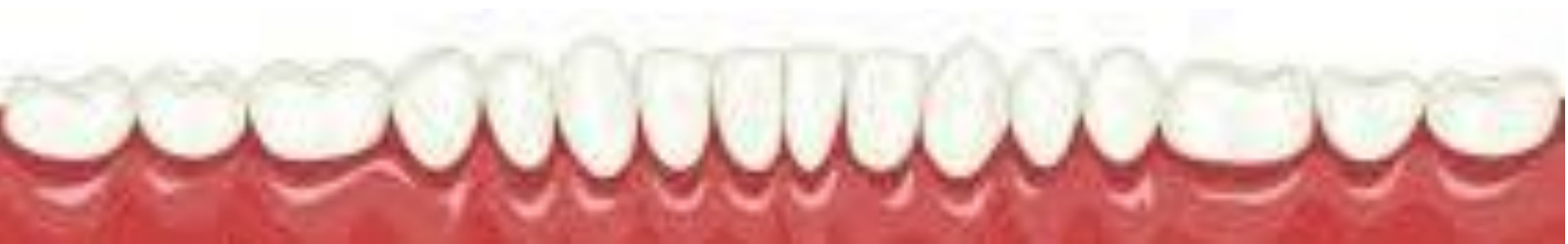Segundo premolar inferior

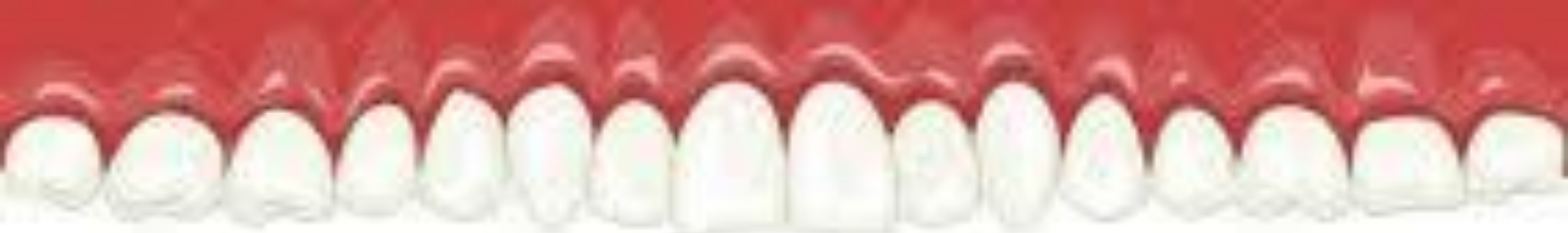TIPOS



Segundo premolar inferior derecho CARAS OCLUSALES. A. Tipo U. B. Tipo H o C. C. Tipo Y.

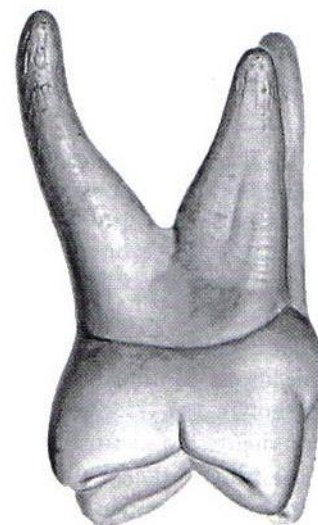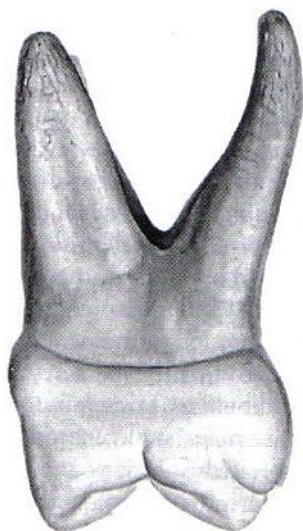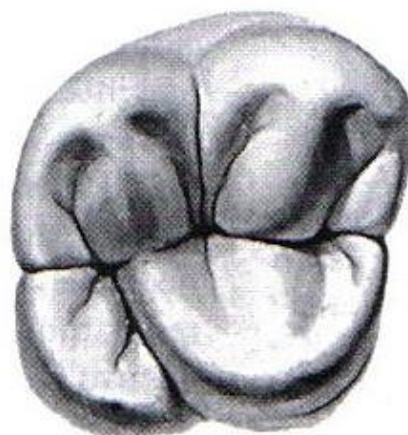
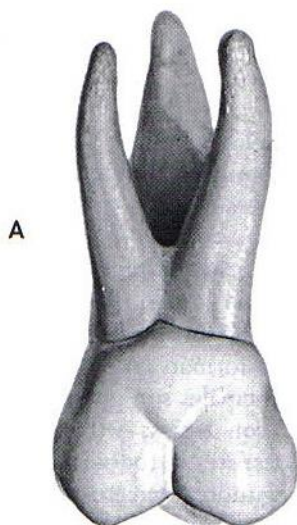
(Imagen tomada de Zeisz RC, Nuckolls j: Dental Anatomy. St. Louis. 1949, Mosby.)





Primer molar superior permanente

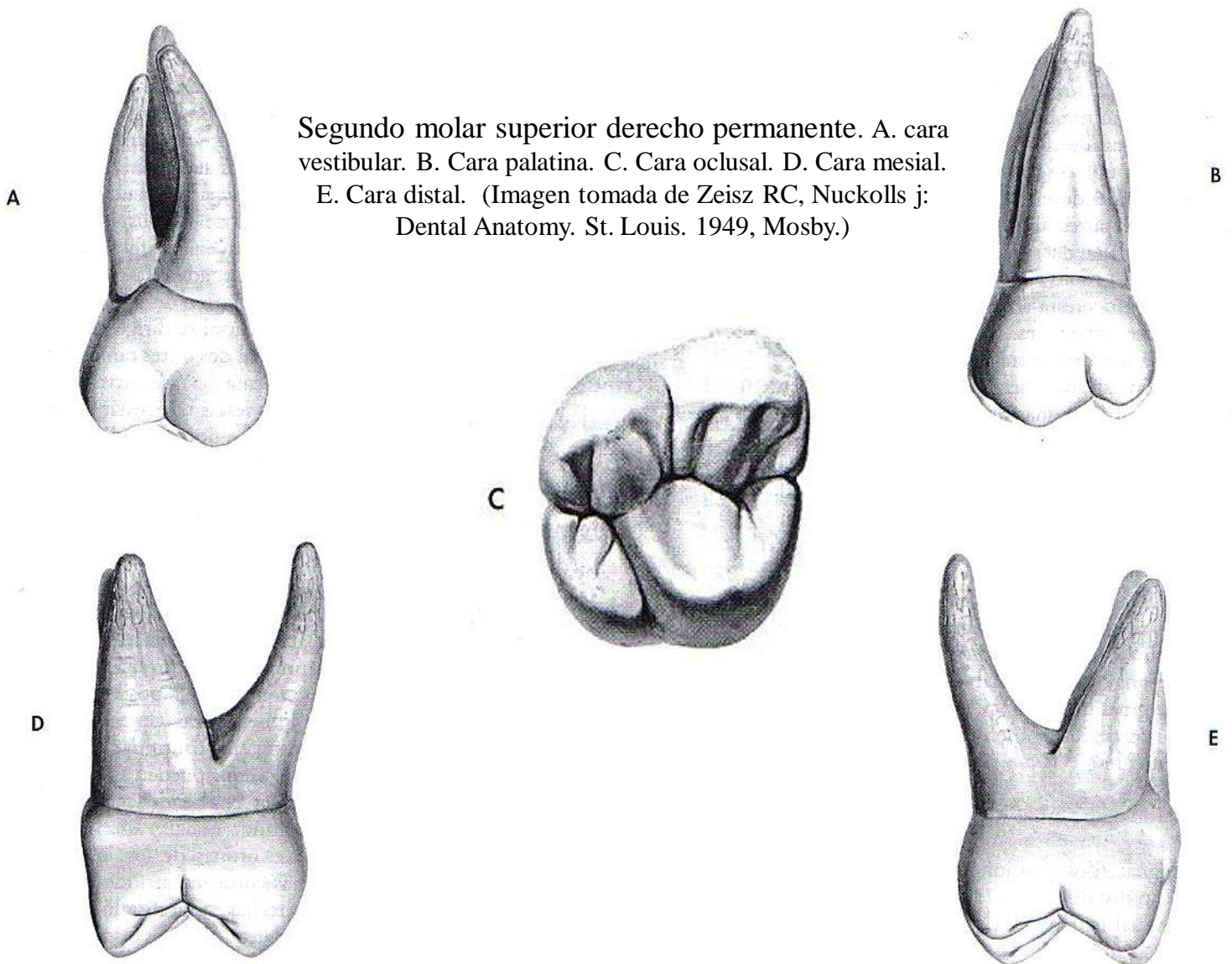
Primer molar superior derecho permanente. A. cara vestibular. B. Cara palatina. C. Cara oclusal. D. Cara mesial. E. Cara distal. (Imagen tomada de Zeisz RC, Nuckolls j: Dental Anatomy. St. Louis. 1949, Mosby.)



CARACTERÍSTICAS PARA SU IDENTIFICACIÓN

- Es más grande que el segundo molar.
- Posee tres raíces: dos por vestibular y una palatina.
- Su cara oclusal tiene forma romboidal.
- Se parece al segundo molar superior primario (ISOMORFISMO).
- Posee cinco cúspides: cuatro cúspides en oclusal, dos por vestibular, dos por palatino y una quinta cúspide accesoria en mesial de la cara palatina llamada Tubérculo de Carabelli.
- La cúspide disto-palatina esta bien desarrollada.
- Posee una prominente cresta oblicua o puente de esmalte, una cresta accesoria, dos rebordes marginales y tres fosas, una ranura central, dos ranuras marginales, cuatro ranuras triangulares, una ranura disto-palatina y cuatro crestas triangulares.
- Presenta la ranura disto-palatina.
- La corona es casi tan ancha en sentido mesio-distal que vestibulo-palatino siendo esta medida ligeramente mayor.

Segundo molar superior permanente

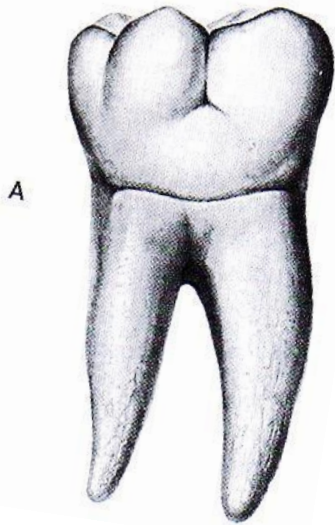


Segundo molar superior derecho permanente. A. cara vestibular. B. Cara palatina. C. Cara oclusal. D. Cara mesial. E. Cara distal. (Imagen tomada de Zeisz RC, Nuckolls j: Dental Anatomy. St. Louis. 1949, Mosby.)

CARACTERÍSTICAS PARA SU IDENTIFICACIÓN

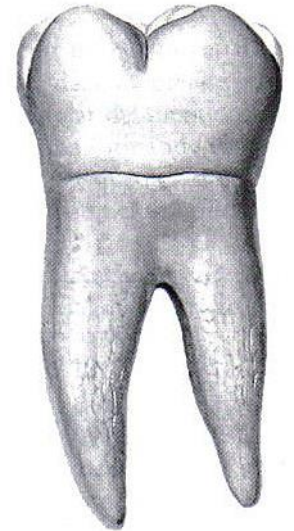- Es similar al primer molar superior.
- Es más pequeño que el primer molar.
- Presenta forma romboidal.
- **No presenta tubérculo de Carabelli.**
- **Las raíces no son tan divergentes.**
- La cúspide disto-palatina es menos desarrollada.
- La cresta oblicua o puente de esmalte es menos prominente.
- La corona es más corta en sentido ocluso-cervical y más estrecho mesio-distalmente que el primer molar.
- En sentido vestíbulo palatino presenta el mismo ancho.

Primer molar inferior permanente

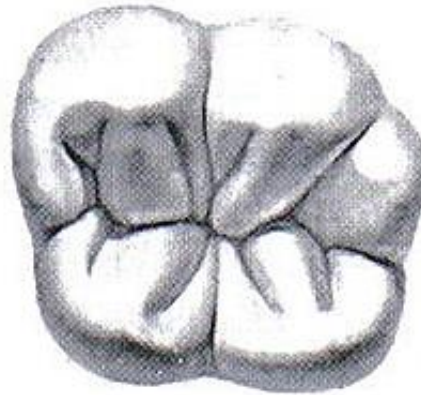


A

Primer molar inferior derecho permanente. A. cara vestibular. B. Cara lingual. C. Cara oclusal. D. Cara mesial. E. Cara distal. (Imagen tomada de Zeisz RC, Nuckolls j: Dental Anatomy. St. Louis. 1949, Mosby.)



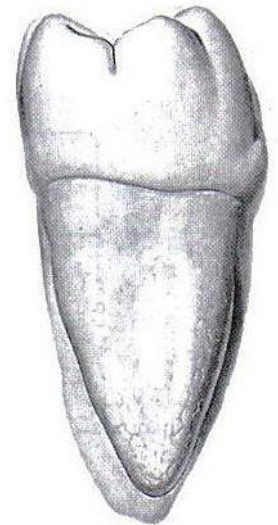B



C



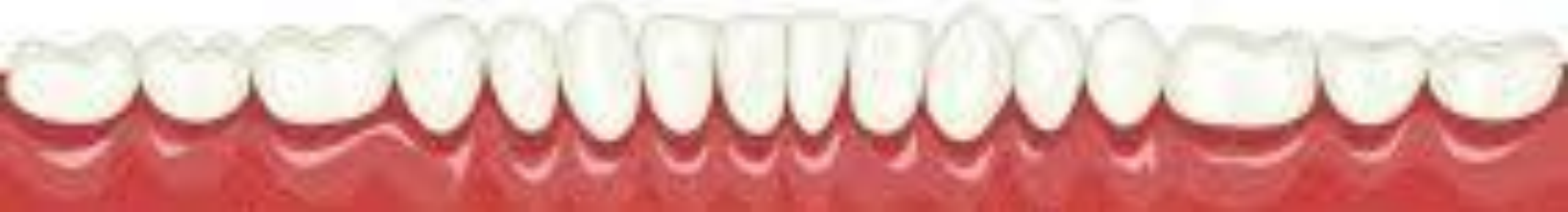D



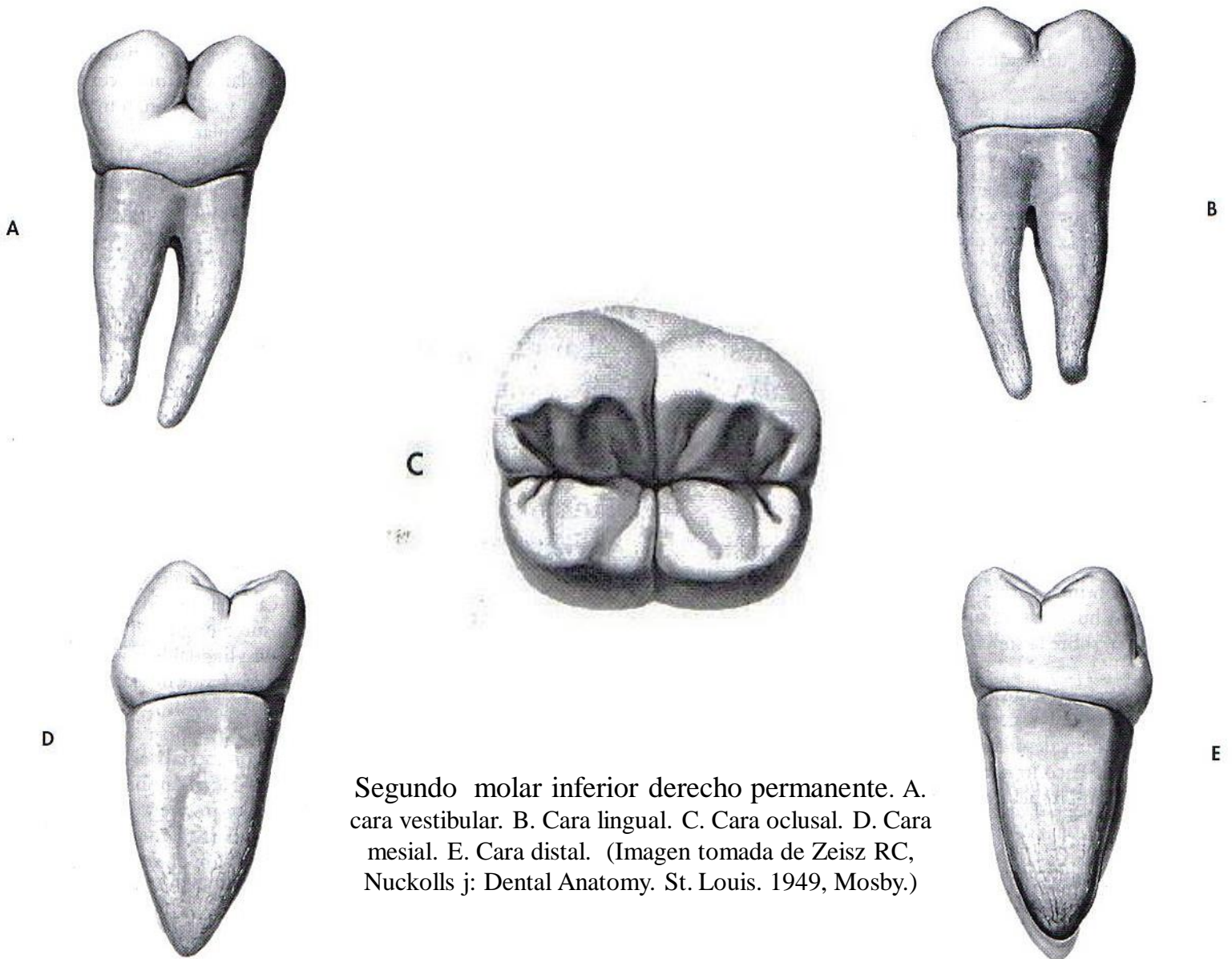
E

CARACTERÍSTICAS PARA SU IDENTIFICACIÓN

- Su cara oclusal posee forma rectangular o pentagonal gracias a la prominente cresta de la cúspide disto-vestibular..
- Es más grande que el segundo molar.
- Es más ancho mesio-distalmente que vestibulo-lingualmente.
- Se parece al segundo molar inferior primario (ISOMORFISMO).
- Presentan cinco cúspides de las cuales tres se ubican hacia vestibular y dos hacia lingual.
- Posee dos ranuras hacia vestibular, una ranura central, una ranura lingual, dos ranuras marginales, tres ranuras triangulares, dos rebordes marginales.
- Posee cinco crestas triangulares.
- El ángulo triedro disto-vestíbulo-oclusal coincide con la punta de la cúspide distal propiamente dicha.
- Posee dos raíces: una mesial y otra distal.



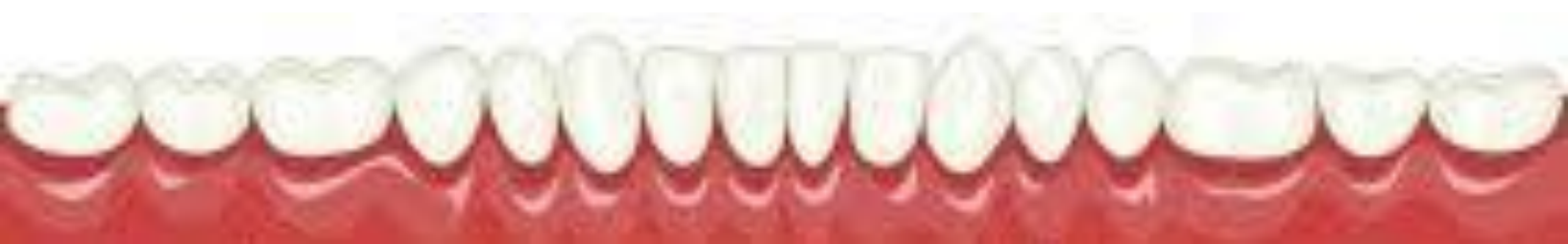Segundo molar inferior permanente



Segundo molar inferior derecho permanente. A. cara vestibular. B. Cara lingual. C. Cara oclusal. D. Cara mesial. E. Cara distal. (Imagen tomada de Zeisz RC, Nuckolls j: Dental Anatomy. St. Louis. 1949, Mosby.)

CARACTERÍSTICAS PARA SU IDENTIFICACIÓN

- Es más pequeño que el primer molar.
- Posee cuatro cúspides casi del mismo tamaño, dos vestibulares y dos linguales.
- La cara oclusal tiene forma rectangular.
- Presenta una ranura vestibular, una lingual, una central, cuatro ranuras triangulares, dos ranuras marginales, tres fosas, dos rebordes marginales, cuatro crestas triangulares.
- El patrón de ranuras presenta forma de cruz +.
- Es más ancho mesio-distalmente que vestibulo-lingualmente.
- Posee dos raíces: una mesial y otra distal.



BIBLIOGRAFÍA

- BRAND, Richard W, ISSELHARD, Donald E: anatomía de las estructuras orofaciales (1999) Sexta edición.
- FIGUN, Mario E, GARINO, Ricardo R.: Anatomía Odontológica funcional y aplicada (2002).
- KRAUS, Bertram, JORDAN, Ronald y ABRAMS Leonard.: Anatomía Dental y Oclusión (1972).
- MAJOR M. Ash Jr y STANLEY J., Nelson.: WHEELER Anatomía, Fisiología y Oclusión Dental (2010) Novena Edición.
- MENDOZA, Cesar.: la visualización de colores como técnica para el aprendizaje de las diferentes partes del diente. U.C.V.
- ZEISZ, Robert C y NUCKOLLS, James.: Dental anatomy (1949)