

ANALISIS FUNCIONAL DE LA OCLUSION

MOVIMIENTO DENTARIO PARA EL PACIENTE ADULTO

POR: DR. NELSON CORTES C. *

Todos los odontólogos hemos tenido la oportunidad de tomar unas impresiones de la dentadura de nuestros pacientes y preparar unos modelos de yeso, para estudiar la oclusión. Se ha enfatizado la importancia de realizar un montaje de dichos modelos en un articulador semiajustable, pero muy poco se ha dicho acerca de qué debemos estudiar en los modelos así elaborados.

Tradicionalmente, los modelos de estudio que ordinariamente manejamos están orientados o relacionados con una mordida de cera en máxima intercuspidación, (Fig. 1A) las bases son cortadas paralelas al plano oclusal, de tal manera que los dientes se ven en una perspectiva diferente a la que presenta realmente el paciente cuando lo examinamos directamente (Fig. 1B). Los modelos de este tipo manifiestan maloclusiones anatómicas estáticas y revelan poco en cuanto a las discrepancias dinámicas funcionales.

Se ha dicho del articulador que es un instrumento mecánico, frío e insensible, que está distante de reproducir la dinámica de los movimientos mandibulares y que nunca ha hecho gran cosa por los odontólogos.

* Profesor Departamento de Preventiva y Social, Facultad de Odontología, Universidad de Antioquia.

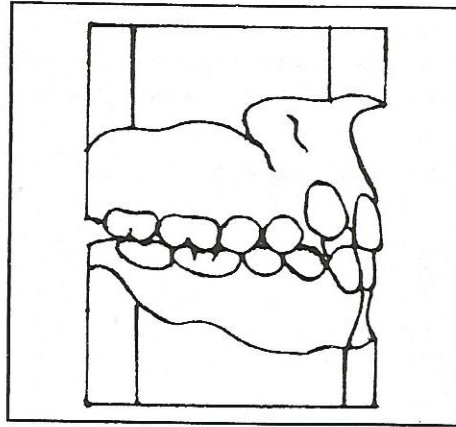


Figura 1A

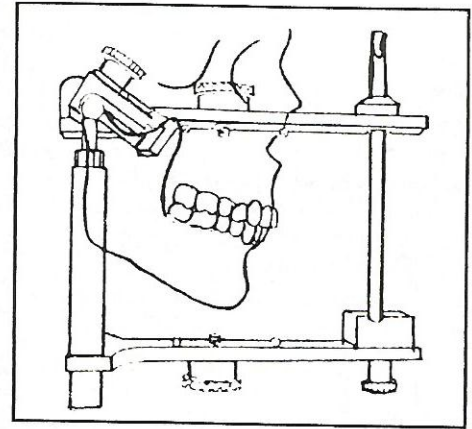


Figura 1B

Quizás, como dice Stallar, la pregunta que debe hacerse es qué puede hacer el odontólogo con el articulador, conociendo previamente la anatomía de los dientes, la dinámica de las articulaciones, los músculos, nervios y la fisiología mandibular; el comportamiento del periodonto y las funciones de la masticación, fonación, respiración y deglución.

El articulador es un instrumento que permite evaluar los modelos en grados de relación: nos relaciona el modelo inferior (la mandíbula) con el modelo superior (el maxilar), en una relación espacial tridimensional, lo que nos permite hacer una evaluación más objetiva de la oclusión del paciente.

Antes de proceder a mover los dientes, debemos estar seguros de si es posible hacerlo, si moviéndolos vamos a mejorar la oclusión que se nos presenta o vamos a transformarla en otra maloclusión y para ello, es preciso determinar cuáles son las condiciones en que ella se encuentra.

Continuemos estas notas haciendo la siguiente reflexión:

1. La oclusión, descrita en una forma muy simple, es la relación de las superficies oclusales de los dientes superiores con los inferiores.
2. Al estar alojados los dientes en los alvéolos y éstos apoyados sobre una base ósea, la dinámica de la

oclusión se amplía a una relación del maxilar inferior con el maxilar superior.

- Como los maxilares están unidos al cráneo, la magnitud del concepto se amplía aún más hasta una relación de maxilares con las estructuras craneales. Además de lo anterior, la articulación dentaria (oclusión) exige de un sistema neuromuscular que ponga en funcionamiento las estructuras esqueléticas y dentarias y que participe activamente en las funciones vitales del individuo como lo son la respiración, deglución, masticación y fonación. Como podemos apreciar, la oclusión es mucho más que una relación de superficies oclusales.

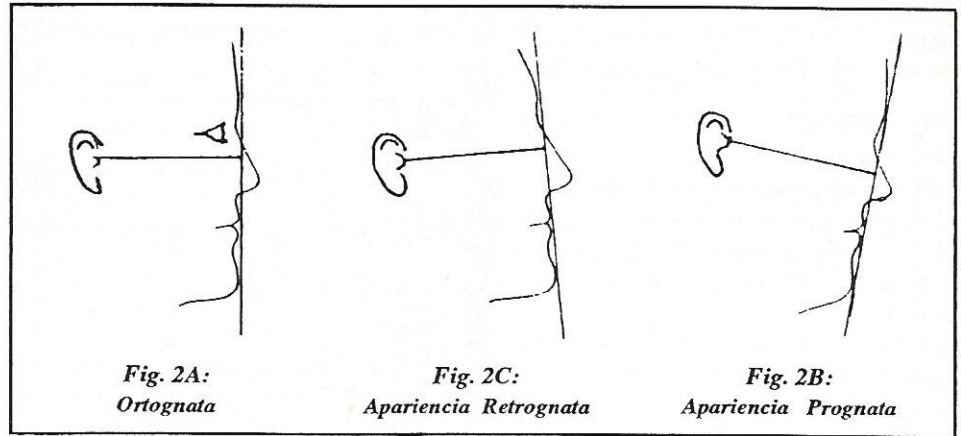
Es importante entonces que todo odontólogo antes de realizar cualquier tipo de reconstrucción oclusal (amalgama, resina, corona, puente, etc), determine la posición (relación) mandibular con respecto al maxilar superior y al cráneo, teniendo claro el concepto de la centricidad condilar. El examen clínico debe ser complementado con las ayudas de diagnóstico que permitan una mejor evaluación de las características craneofaciales y oclusales del paciente, como lo son los modelos articulados y las radiografías extraorales (lateral y P.A.)

El diagnóstico craneofacial puede ser más real si tiene una secuencia lógica en su evaluación. Podríamos preguntarnos:

- Existe discrepancia esquelética de tipo horizontal, vertical o transversal?
- Es una discrepancia esquelética leve, moderada o severa?
- Hay posibilidad de compensar esta discrepancia esquelética con movimientos dentarios o se requiere de un desplazamiento quirúrgico de los maxilares?

La evaluación detallada de las discrepancias maxilomandibulares rebasa por ahora el contenido del presente escrito. Sólo me limitaré a presentar una somera guía diagnóstica que le sea útil al odontólogo de práctica general y a considerar algunas características de casos con algún tipo de discrepancia maxilomandibular, donde el tallado selectivo o el movimiento dentario puede ser el tratamiento de elección.

Hagamos en primer lugar una descripción clínica de las características faciales del paciente. Para ello la cabeza del paciente debe ubicarse de acuerdo con su posición natural que aproximadamente coincide con la horizontal de Frankfort. Esta última, se determina trazando una línea horizontal desde el tragus al reborde infraorbitario y en esta forma se obvian malas interpretaciones. (Figs. 2A, 2B, 2C).

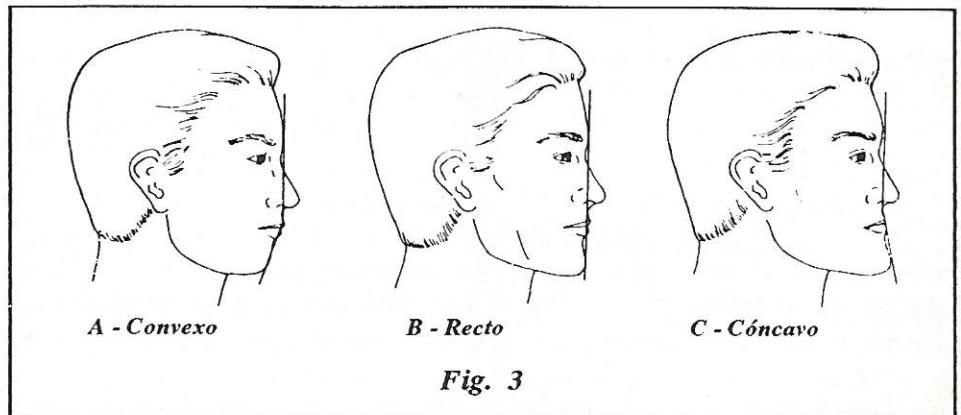


Sin hacer consideraciones sobre las características craneales, el perfil facial lo podemos describir básicamente como, A: convexo, B: recto, C: cóncavo.

En términos generales, las características faciales son el resultado de la "adecuación" del tejido blando a las condiciones esqueléticas. Así, el perfil recto nos denota básicamente proporcionalidad entre los maxilares y de ambos con la base del cráneo. Un

perfil cóncavo es indicativo de una falta de desarrollo maxilar, un exceso mandibular o una combinación de ambas características, relacionadas ellas entre sí y con la base del cráneo.

Un perfil convexo, contrario al anteriormente descrito, denota un exceso maxilar, deficiencia mandibular o una combinación de ambas características relacionadas entre sí y con la base del cráneo. (Fig. 3).



También tenemos "adecuación" de los tejidos blandos a las características dentarias y obtener así perfiles faciales similares a los descritos anteriormente para las situaciones esqueléticas.

En términos generales, podemos decir que el comportamiento de los maxilares pueden ser: ortognático, maxilar y mandibular proporcionales; prognático: maxilar y/o mandíbula adelantadas con respecto a la base de cráneo; retrognático: maxilar y/o mandíbula posteriores respecto a la base de cráneo. (Fig. 4).

Los dientes los describimos como: normales: buena inclinación respecto a sus bases óseas, protrusivos (labializados) adelantados respecto a su base ósea, retrusivos (lingualizados) retrasados respecto a su base ósea.

En las discrepancias esqueléticas horizontales (relaciones maxilomandibulares prognáticas o retrognáticas), debe ser además diagnosticado el grado de involucración de una discrepancia vertical adjunta, del tipo de una mordida abierta o de una mordida profunda.

El aumento o la disminución de la altura facial antero-inferior puede en algunos casos, desorientar al clínico sobre la apreciación de la característica

esquelética horizontal que está evaluando. Así un aumento de la altura facial (medida desde espina nasal anterior a mentón) puede ser el resultado de una rotación mandibular en sentido posterior (en sentido de las agujas del reloj), donde una mandíbula de tamaño normal aparenta ser retrognática. Igualmente, una mandíbula de tamaño grande aparenta ser normal.

El caso contrario se presenta cuando la disminución de la altura facial antero-inferior, donde hay una rotación anterior de la mandíbula (en sentido contrario a las agujas del reloj), donde una mandíbula de tamaño normal aparenta ser prognática y una mandíbula de tamaño pequeño aparenta ser normal. (Fig. 5).

Veamos ahora cómo evaluar el perfil esquelético y dental en una radiografía lateral; para ello es confiable utilizar, entre otros, el análisis de McNamara de acuerdo con el siguiente derrotero:

1. Trazamos una línea horizontal (Frankfort), desde la porción superior del conducto auditivo externo al punto infraorbitario.
2. Trazamos una línea desde el nasion (unión de huesos frontonasales) que sea perpendicular a la horizontal de Frankfort.
3. Para evaluar la posición del maxilar y de la mandíbula, medimos la diferencia de los puntos A (punto más posterior en la silueta del maxilar frente al ápice de los incisivos

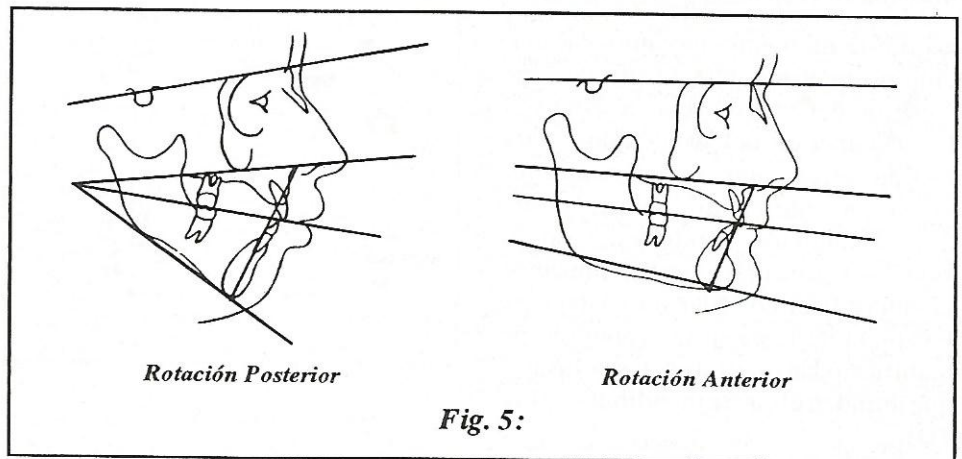


Fig. 5:

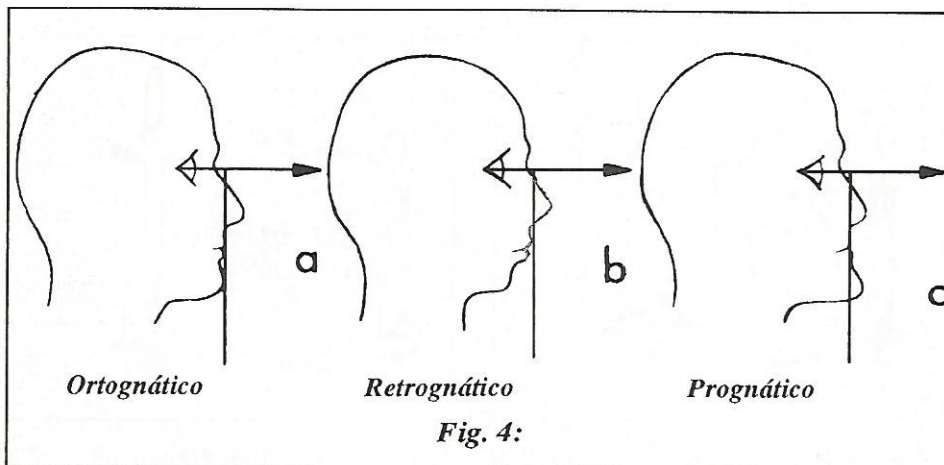


Fig. 4:

superiores) y pogonion (punto más anterior de la silueta del mentón) a la línea perpendicular trazada desde nasion (Figs. 6A y 6B).

En promedio en un paciente adulto el punto A está a 1 mm adelante de dicha vertical y el punto pogonion está a 0 mm, este último con un rango de +2 ó -2 mm con respecto a la misma.

La evaluación de la posición de los incisivos se hace trazando una línea vertical, paralela a la que previamente dibujamos desde el nasion y que pase

ANALISIS FUNCIONAL DE LA OCLUSION

por el punto "A" (sí es que la primera que trazamos no lo hizo). La superficie labial del incisivo central superior debe estar a 4-6 mm adelante de esta línea (Fig. 6C).

Lo anterior es una descripción somera y parcial del análisis y el lector interesado, debe remitirse al artículo original para su total comprensión.

Una vez se ha determinado la existencia o no de una discrepancia maxilo-mandibular, se montan los modelos del paciente en un simulador. Debemos entonces saber cómo analizarlos para determinar la discrepancia oclusal existente. El vástago o "pin" incisal se ajusta para que toque la parte plana de la tabla incisal, figura 7A; cuando los dientes los llevamos manualmente a máxima intercuspidad, (Fig. 7B).

En este momento anotamos la relación milimétrica indicada en la parte superior del vástago con respecto al brazo superior del articulador, para una posterior comparación con la relación en centricidad condilar. (Fig. 7C). Cuando los "cóndilos del articulador" se sitúan atrás y arriba, simulando la centricidad condilar, el vástago se levantará de la mesa y se pondrán de manifiesto las interferencias oclusales que impiden el cierre mandibular. (Fig 7D).

En este momento podemos determinar qué diente o grupo de dientes impiden que la mandíbula se relacione con el maxilar en una ocluso-relación céntrica, durante el movimiento de cierre mandibular.

Para analizar las desarmonías oclusales, lo primero que debemos considerar es la relación de los dientes anteriores. Estos deben estar adecuadamente relacionados entre sí para proveer una adecuada guía anterior y propiciar una desoclusión y protección de los segmentos posteriores.

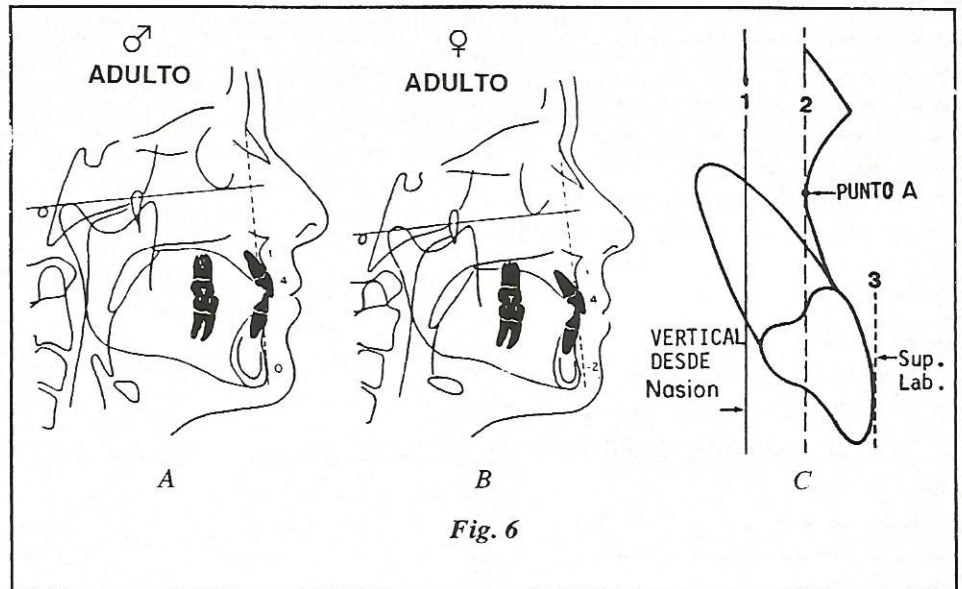


Fig. 6

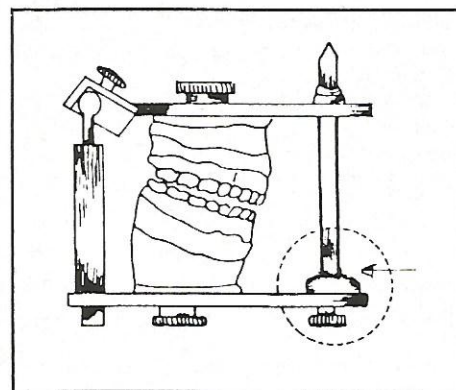


Fig. 7A

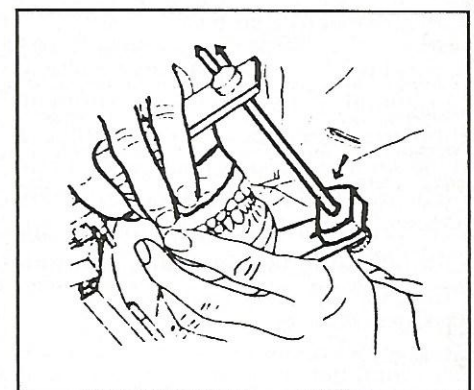


Fig. 7B

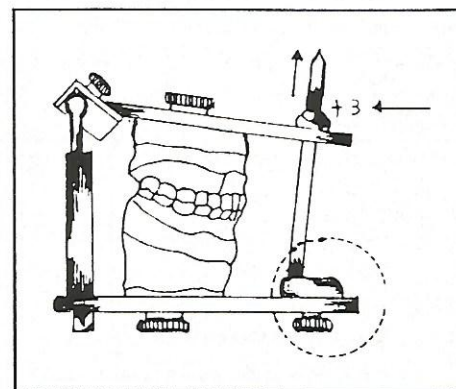


Fig. 7C

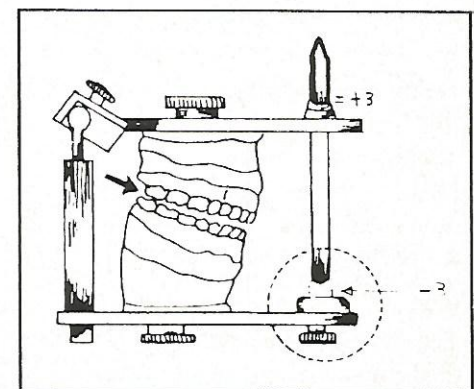


Fig. 7D

ANÁLISIS FUNCIONAL DE LA OCLUSIÓN

Podríamos hacer las siguientes preguntas:

1. Se requiere cambiar la posición del incisivo mandibular, lingualización, labialización?
2. Existe apiñamiento en el arco mandibular con discrepancia óseo-dentaria.
3. Tiene el arco mandibular una excesiva curva de Spee.
4. Se requiere de espacio adicional para el alineamiento dentario?

Una vez se ha establecido la relación dentaria y esquelética de la mandíbula, se procede a evaluar la correcta o incorrecta relación del maxilar y del arco dentario correspondiente, preguntémosnos:

1. Qué se requiere para lograr un adecuado entrecruzamiento horizontal y vertical de los incisivos?
2. Existe apiñamiento en el arco maxilar (discrepancia óseo-dentaria).
3. Existe una adecuada o inadecuada relación bucolingual de los segmentos posteriores.
4. Se requiere espacio adicional para el alineamiento dentario?

El siguiente es el listado de las características oclusales (estructurales) que pueden ser evaluadas en unos modelos articulados en un articulador semiajustable:

1. Tipo de oclusión: estable, discrepante.
2. Maloclusión deflectiva: discrepancia entre oclusión dentaria y relación condilar.
3. Ubicación de los dientes deflectores.
4. Reconocimiento de cambios en las dimensiones vertical y horizontal.

5. Posición espacial y morfológica de la mandíbula, respecto al maxilar y al perfil facial.
6. Establecimiento de la dimensión vertical.
7. Relación del acoplamiento incisivo, en relación de centricidad condilar.
8. Posición e inclinación axial de los dientes.
9. Relación de las delimitantes oclusales en la región posterior.
10. Tipo de desoclusión: canina, grupo, etc.
11. Relación de incisivos en movimiento protrusivo de la mandíbula.
12. Contactos prematuros en las diferentes posiciones mandibulares.
13. Facetas de desgaste.
14. Simetría de arcos respecto a la línea media.
15. Nivelación de los arcos al plano de Frankfort.

Con la técnica del modelo dividido (T. de Kennedy), podemos apreciar en una forma directa y objetiva la relación de los incisivos maxilares y mandibulares, con sólo remover los segmentos posteriores de los modelos. Esta es una forma simulada de establecer si los procedimientos tendientes al ajuste de la oclusión son factibles: adición, sustracción o movimiento.

Bien vale la pena en primer lugar repasar cuáles son las posibles variaciones en la relación incisal de las oclusiones que debemos estudiar:

- A. Dientes sin contacto.
1. Mordida abierta horizontal.
 2. Mordida abierta vertical.
 3. Combinación de mordida abierta horizontal y vertical.

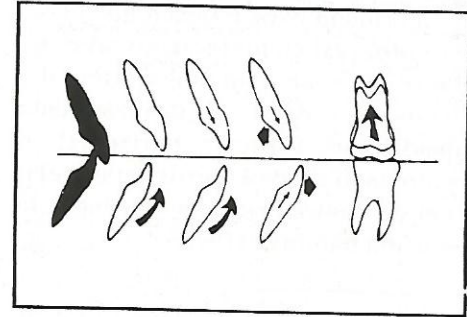


Fig. 8A:

- B. Dientes con poco contacto.
1. Entrecruzamiento positivo.
 2. Relación borde-borde.
 3. Entrecruzamiento negativo.

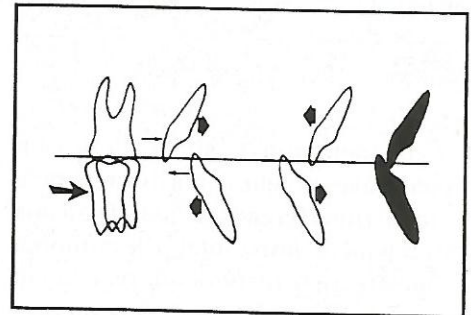


Fig. 8B:

- C. Dientes con mordida profunda.
1. Lesionan la mucosa palatina.
 2. Lesionan la encía labial.
 3. Lesionan la encía lingual.




Fig. 8C:

La primera característica que debemos observar en los modelos articulados es si existe o no maloclusión deflexiva, es decir, el deslizamiento mandibular vertical, horizontal o combinado desde la posición de relación de centricidad condilar hasta la oclusión habitual. (Fig. 9).

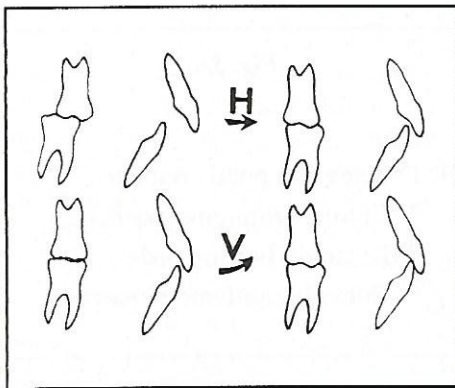


Fig. 9

Para determinar si la deflexión mandibular se debe a una discrepancia vertical (interferencia dentaria) o a una discrepancia horizontal (desarmonía esquelética), se recomienda realizar un equilibrio diagnóstico de los dientes en un par de modelos duplicados y articulados. Se marcan las interferencias céntricas con papel de articular y se tallan hasta cuando el vástago retorna al contacto con la mesa. Si los incisivos mandibulares, hacen contacto adecuado en máxima intercuspidadación con el arco maxilar, es un indicativo de que las discrepancias dentarias son verticales y pueden eliminarse con un ajuste oclusal por tallado selectivo o por movimiento dentario. Si el arco mandibular cierra en posición más posterior que la máxima intercuspidadación, la discrepancia es horizontal y probablemente se deba a una desarmonía esquelética maxilomandibular, lo cual puede requerir de movimiento dentario o de un desplazamiento quirúrgico de los maxilares.

Se ha relacionado la maloclusión deflexiva o funcional con el apiñamiento de incisivos mandibulares (maloclusión estructural) y con espaciamiento de incisivos maxilares. El constante "golpe" de los incisivos mandibulares contra los maxilares puede resultar en una o ambas de las características antes anotadas. La diferencia puede explicarse en parte por la estabilidad o cantidad de soporte posterior (molares-premolares) y por el estado de salud periodontal. Por supuesto, algunas maloclusiones deflexivas adquieren su "autoajuste" como consecuencia del desgaste de los dientes, pero en este caso no podemos hablar de una oclusión sana.

No es suficiente la corrección de la maloclusión estructural (apiñamiento, protrusión, etc) es necesario eliminar la maloclusión deflexiva, porque de lo contrario, estaríamos cambiando una maloclusión por otra (más estética), suponiendo que se corrigió la original.

Con el fin de orientar al lector sobre el análisis en articulador, a continuación se ilustrará con algunos ejemplos que bien podrían ser útiles para una mejor comprensión del tema.

Cuando los cóndilos se encuentran en una posición de relajamiento muscular, los contactos prematuros evitan que la mandíbula llegue a la dimensión vertical propia de la máxima intercuspidadación (oclusión habitual). Para determinar la posición real de los dientes anteriores debemos eliminar dichas interferencias con un procedimiento de ajuste oclusal, bien sea por tallado selectivo o por movimiento dentario.

Si al cerrar el articulador sin los segmentos posteriores, los incisivos y caninos hacen un contacto adecuado, podemos considerar la posibilidad de un tallado selectivo antes de proceder al movimiento ortodóncico. Quizás

una aparente clase II, tan sólo sea una discrepancia vertical en un patrón de clase I. (Fig. 10).

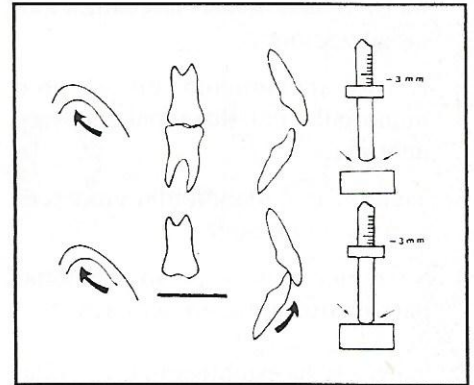


Fig. 10

Cuando los segmentos posteriores se encuentran extruídos a nivel de premolares y molares, se requiere de su intrusión para permitir que la mandíbula rote anteriormente y se logre contacto de incisivos. Algunas veces es posible obtener una guía incisiva alargando la corona clínica con procedimientos restauradores, como alternativa única o como complemento al movimiento intrusivo (Fig. 11).

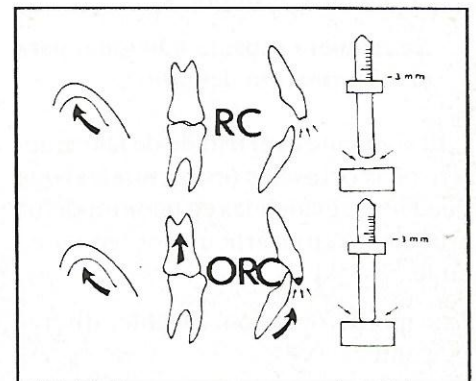


Fig. 11

Si los modelos en centricidad condilar presentan una mordida abierta horizontal, en presencia de un apiñamiento de incisivos mandibulares y sin los segmentos posteriores, mantienen la misma relación sin variación en la

dimensión vertical, considerar como causa del apiñamiento la deflexión anterior y no sólo la discrepancia dento-alveolar. Posibilidad de tratamiento: movimiento buco-lingual de incisivos. Tratamiento quirúrgico, si la discrepancia es severa. (Fig. 12).

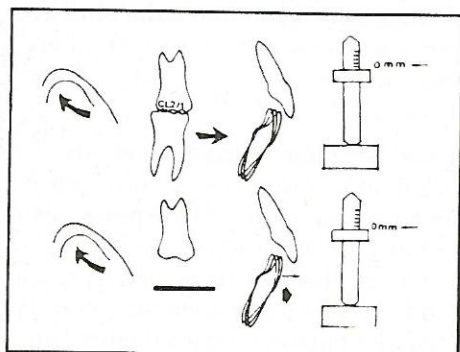


Fig. 12

Exista o no diferencia horizontal entre la oclusión céntrica y la relación céntrica, en presencia de un cubrimiento vertical excesivo y un apiñamiento del segmento anteroinferior, debemos considerar la posibilidad de que este último se deba también al "colapso de la mordida" y no sólo a una discrepancia dentoalveolar. Posibilidad de tratamiento: intrusión de incisivos, extrusión de molares y movimiento buco-lingual de incisivos. Existe también la alternativa quirúrgica cuando la discrepancia esquelética vertical es muy severa. (Fig. 13).

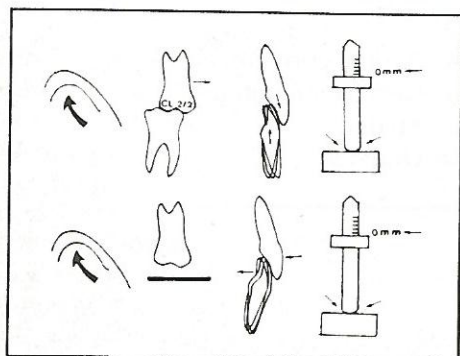


Fig. 13

La evidencia clínica de pérdida de dimensión vertical, por mutilación parcial o total de los segmentos posteriores confunde un tanto el estudio del caso. En primer lugar, se debe restituir la dimensión vertical a través de un encerado diagnóstico y luego considerar la posibilidad de una rehabilitación ortodóncica, quirúrgica o restauradora. (Fig. 14).

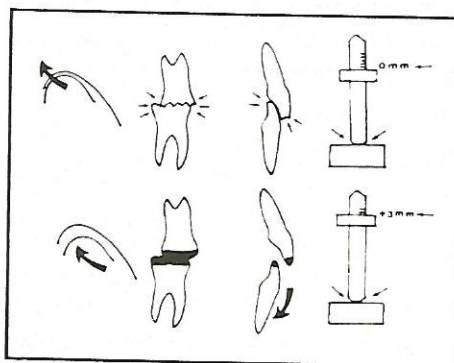


Fig. 14

Si los modelos en oclusión céntrica presentan una relación incisal borde-borde ó ligera mordida cruzada anterior, pero en centricidad condilar hay un ligero resalte maxilar con mordida abierta, considerar la posibilidad de que la maloclusión se originó en la deflexión mandibular. Alternativa de tratamiento: un ajuste oclusal por tallado selectivo, el movimiento dentario y la fase restauradora. (Fig. 15).

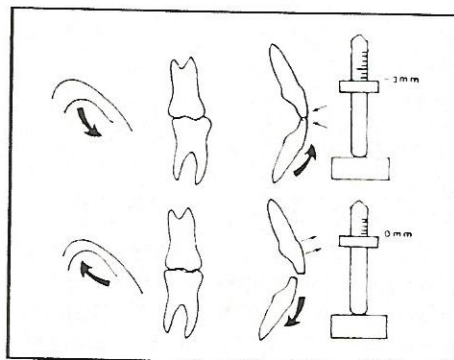


Fig. 15

Si al cerrar el articulador, sin los segmentos posteriores, los incisivos inferiores ocluyen contra los tejidos palatinos, podríamos estar ante un caso de pérdida de dimensión vertical y estaría totalmente contraindicado cualquier tipo de ajuste oclusal por tallado selectivo. La recuperación de la dimensión vertical y la protección de los tejidos blandos son la prioridad inicial del tratamiento. Otras alternativas de tratamiento incluyen el movimiento dentario, la reconstrucción de los segmentos posteriores y cirugía ortognática en caso de discrepancia esquelética severa. (Fig. 16).

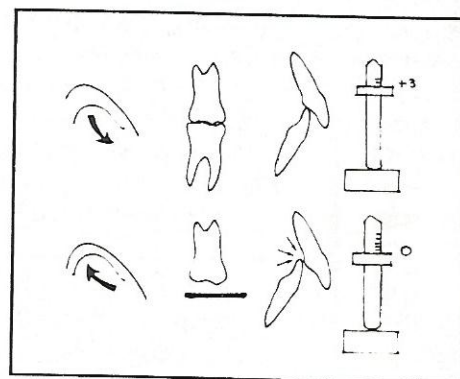


Fig. 16

Una información muy valiosa que se puede apreciar únicamente en los modelos articulados, es la relación de los segmentos posteriores en su relación buco-lingual. Cómo interpretar y al mismo tiempo relacionar dicha información con las características de la oclusión observadas tanto en el plano sagital como vertical?

Veamos: una oclusión "normal" (sin colapso transversal) mostrará una relación incisal y una relación buco-lingual como lo muestra la figura 17A, reflejando una relación proporcionada de sus bases maxilares, (Fig. 17B).

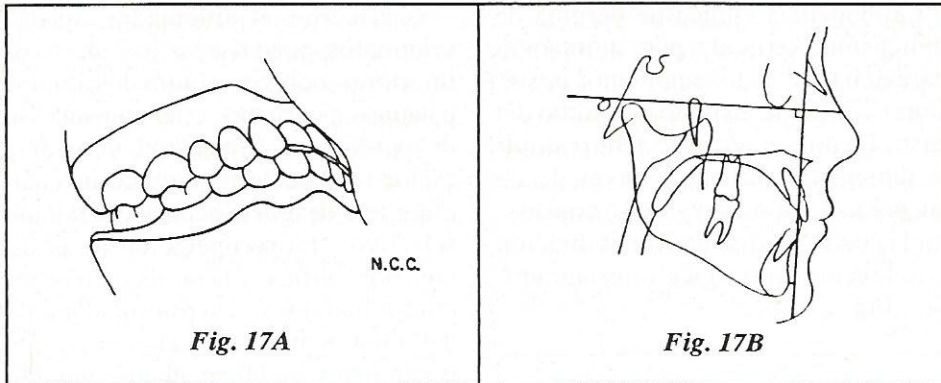


Fig. 17A

Fig. 17B

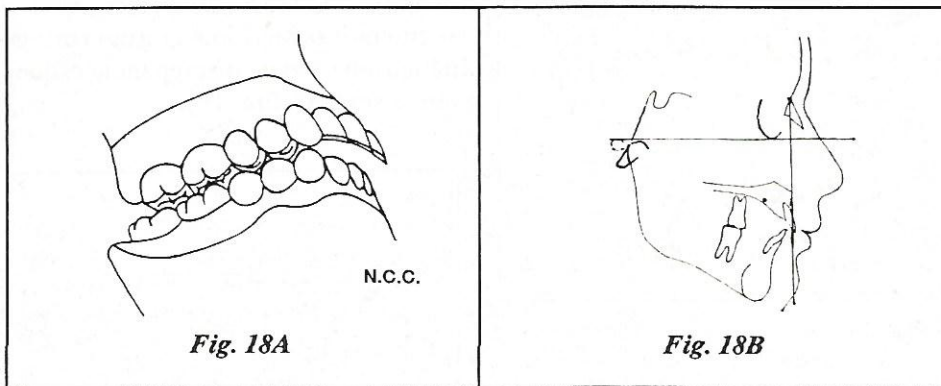


Fig. 18A

Fig. 18B

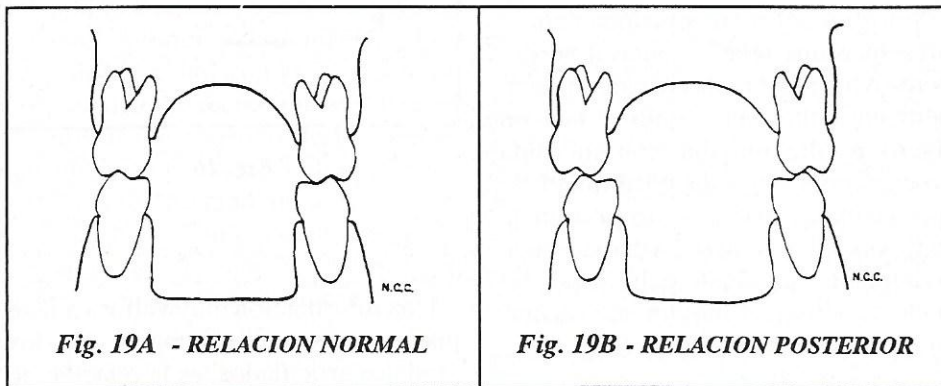


Fig. 19A - RELACION NORMAL

Fig. 19B - RELACION POSTERIOR

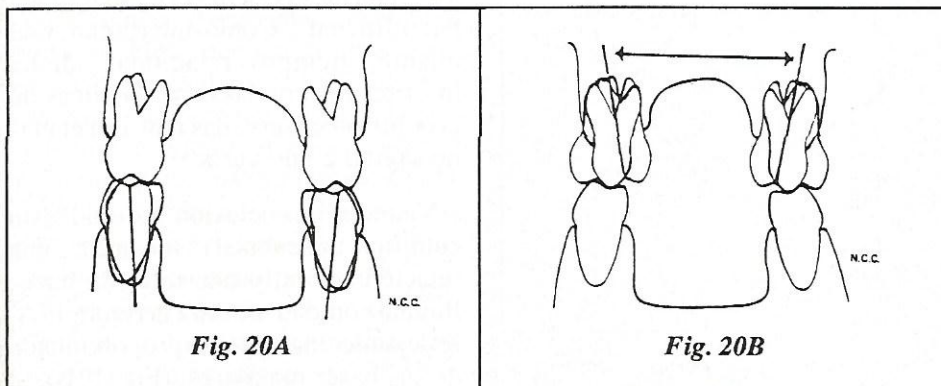


Fig. 20A

Fig. 20B

Qué sucede cuando hay discrepancia maxilo-mandibular en sentido antero-posterior, como por ejemplo una clase II de Angle?

La relación de los segmentos posteriores varía, ya que el arco mandibular al pasar de oclusión habitual a relación de centricidad condilar se localiza más posterior relacionándose con un arco maxilar cada vez "más ancho". (Figs. 18A y 18B).

La relación buco-lingual de los segmentos posteriores ya no es cúspide a fosa, sino que las cúspides vestibulares de los dientes inferiores se "mueven" hacia la línea media presentando contacto únicamente con las cúspides palatinas de los dientes superiores. (Figs. 19A y 19B).

Debemos también reconocer cuál es la inclinación axial de los dientes posteriores (premolares y molares), observando los modelos maxilar y mandibular individualmente desde su aspecto oclusal y en conjunto desde su visión posterior para diagnosticar posibles cambios bucolinguales de los mismos.

La figura 20A muestra una relación axial incorrecta en la mandíbula, la 20B alteración de la inclinación axial en maxilar.

Al observar en la región posterior la verdadera relación de las delimitaciones oclusales de los dientes inferiores con la línea de la fosa central de los dientes superiores, podemos evaluarlos así:

- A. Acople correcto.
- B. Desviación corta.
- C. Media.
- D. Grande.

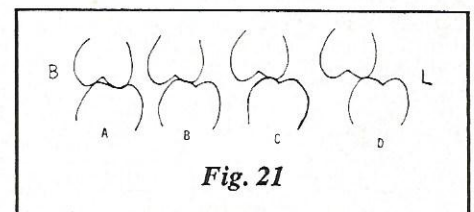


Fig. 21

ANALISIS FUNCIONAL DE LA OCLUSION

En términos generales, las posibilidades terapéuticas son:

- 1) Ajuste oclusal por tallado selectivo cuando la desviación es corta.
- 2) Movimiento buco-lingual de los dientes maxilares o mandibulares cuando la desviación es media y se detecta inadecuada inclinación axial de los segmentos posteriores (vistos en sentido transversal).
- 3) Movimiento mesio-distal de los

dientes maxilares o mandibulares cuando la desviación es media con inclinación axial adecuada.

- 4) Posibilidad quirúrgica cuando la desviación es grande con una inclinación axial adecuada.

De acuerdo con todo lo anterior, podemos deducir:

- A. Es posible realizar un análisis tridimensional de la oclusión sólo con modelos articulados.

B. Podemos correlacionar las características oclusales que se desprenden del estudio de modelos articulados con las observadas tanto clínica como radiográficamente (análisis cefalométrico).

C. Las posibilidades terapéuticas son muy variadas y comprenden desde el ajuste oclusal hasta la cirugía ortognática, pasando por el movimiento dentario.

BIBLIOGRAFIA

- THOMPSON J.R.: Annormal Funtion of the TMJ and related musculature - Orthodontic Implications. Part. I. Angle O. Vol. 56(2): 46-163, april 1986.
- THOMPSON J.R.: Annormal funtion of the TMJ and related musculature - Orthodontic Implications. Part II. Angle O. Vol. 56(3): 181-192, july 1986.
- STALLARD H.: What can be learned from studying mounted casts? in occlusion. Vol. IV: 1-6. Sn Francisco (C.A.) Edit. by Ben W. Pavone. June 1976.
- WILLIAMSON E.H.: Las relaciones anteriores y el ajuste oclusal diagnóstico hecho con ayuda de un articulador semiajustable. Quintaesencia en español. No. 11, 55-61, noviembre, 1980.
- ANDREWS, L.F.: The diagnostic system: occlusal analysis. Dent. Cl. N.A. Vol. 20(4): 671, oct., 1976.
- ROTH, R.G.: The maintenance system and occlusal dynamics. Dent. Clin. Of N.A., Vol. 20(4): 761, oct., 1976.
- RICKETTS, R.M.: A detailed consideration of the line of occlusion. Angle Orthod. 48: 271, oct., 1978.
- BOTERO, B. ALEJANDRO. Análisis de la oclusión (documento) Facultad de Odontología, U. de A., octubre, 1982.
- WASSON, JOSEPH L.: Achieving funtional occlusion with orthodontics. In Clark's clinical dentistry. Vol. 2, chap 30, Philadelphia, 1987.
- CORTES, C. NELSON.: Diagnóstico estructural de la oclusión. Primer borrador: Memorias del curso Odontología Integral del Adulto. P. 192, agosto 1988.
- BOTERO, B. ALEJANDRO Y VILLA, P. PASCUAL.: Ajuste de la oclusión por tallado selectivo. Acta Periodontológica. Vol. 4, dic., 1980.
- WASSON, J.L.: Achieving functional occlusion with orthodontics in Clark's clinical dentistry. Vol. 2, cap. 30. 1980.
- MCNAMARA, J.A.: A method of cephalometric evaluation. Am. J. Orth. 86 449-469, 1984.